Ueber die Geschwülste der Meibomschen Drüsen

und

über die Therapie der Lidgeschwülste im allgemeinen

Inaugural-Dissertation

zur Erlangung der

Medizinischen Doktorwürde

vorgelegt der

hohen medizinischen Fakultät der Albert-Ludwigs-Universität

zu Freiburg im Breisgau

ACAD. LUGD. BAT. BIBL.

von

Richard Scheerer

Tuttlingen

Stuttgart

1913

Dekan und Referent:

Geh. Hofrat Prof. Dr. Axenfeld

Hoffmannsche Buchdruckerei Felix Krais, Stuttgart.

MEINEN LIEBEN ELTERN

Digitized by the Internet Archive
in 2026

https://archive.org/details/IA41545322_0114

Inhaltsübersicht.

Seite

Einleitung 7

I. Die Geschwülste der Meibomschen Drüsen 9

1. Kasuistik 9

a) Die Fälle der Literatur (Tabelle) 9

b) Fall der Freiburger Augenklinik 24

2. Klinisch-anatomische Betrachtung 30

a) Klinik 30

b) Anatomie 34

c) Diagnose, Rezidiv, Prognose 35

d) Zur Aetiologie und Genese 39

II. Ueber die Therapie der Lidgeschwülste 42

Allgemeines 42

1. Medikamentöse Therapie 42

2. Radiologische Therapie 44

3. Chirurgische Therapie 49

III. Schlusssätze 57

Literaturverzeichnis 58

Lebenslauf 62

Einleitung.

Seit im Jahre 1870 Baldauf (9) in einer ausführlichen Dissertation zum erstenmal ein Adenom der Meibomschen Drüsen beschrieben hat, sind auch von anderen Autoren in einzelnen Fällen ähnliche Tumoren beobachtet und veröffentlicht worden. Teils handelt es sich dabei nur um kurze Mitteilung der Diagnose, mit oder ohne Angabe klinischer und mikroskopischer Befunde, teils finden sich mehr oder weniger ausführliche Analysen, die den Zweck verfolgen, einerseits das klinische Bild gegenüber ähnlichen Affektionen zu begrenzen, andererseits über die Dignität des pathologischen Prozesses aus dem mikroskopischen Bild Aufschluss zu erhalten, wobei dann in der Regel auch andere Fälle der Literatur angeführt werden. Von diesen sind am bekanntesten die Fälle von Baldauf (9), Fuchs (32), Bock (13), Salzmann (76), Sourdille (83) wohl deshalb, weil sie am eingehendsten besprochen werden oder in ihrem Verlauf besonderes Interesse bieten, während andere, teils der kurzen Angaben, teils der Unsicherheit der Diagnose wegen, oder weil sie vielfach an schwer zugänglichen Stellen beschrieben sind, nur von einzelnen Autoren oder gar nicht erwähnt werden.

Die umfangreichste Zusammenstellung gibt v. Michel (61), wenigstens was die Adenome betrifft. Er führt 12 (bzw. 13) Fälle von Adenomen der M.Dr. an, während von Karzinomen nur die Fälle von Dor (26) und Sourdille mit Vorbehalt erwähnt werden. Dagegen hat schon früher Axenfeld (7) mehrere Fälle bösartiger Geschwülste der M.Dr. zusammengestellt, und es wird auch aus vorliegender Dissertation hervorgehen, dass diesen Tumoren gegenüber stets eine gewisse Vorsicht am Platze ist, worauf übrigens auch schon von anderen Seiten aufmerksam gemacht wurde (Bock, Sourdille, Hesse, Grignolo).

Ein an hiesiger Klinik beobachteter und mit Erfolg operierter Fall von Karzinom der M.Dr., den ich im vergangenen Herbst untersuchen durfte, hat mich nun angeregt, die bisher bekannt gewordenen Fälle dieser in mancher Hinsicht interessanten Drüsengeschwülste möglichst vollzählig zu sammeln, ihre Klinik und Anatomie zusammenhängend darzustellen und im Anschluss daran auch die therapeutischen Erfahrungen der Freiburger Klinik an Lidgeschwülsten überhaupt, soweit sie die Röntgenstrahlen und die Totalplastik betreffen, mitzuteilen. Die Anordnung des Stoffes geht aus der Inhaltsangabe hervor.

I. Die Geschwülste der Meibomschen Drüsen.

1. Kasuistischer Teil.

a) Tabelle der fremden Fälle.

Vorbemerkung. In der deutschen und, soweit sie mir zugänglich war, auch der ausländischen Literatur konnte ich 30 Fälle geschwulstartiger Neubildungen der M.Dr. auffinden. Sie sind in folgender Tabelle chronologisch unter Angabe der wesentlichsten Punkte zusammengestellt, und zwar die meisten mit den Bezeichnungen, die sie von den Autoren selbst erhielten. Einige waren ursprünglich nicht als Tumoren der M.Dr. angeführt, sondern erst sekundär von anderen Autoren als von den M.Dr. ausgehend angesehen worden, einige habe ich selbst erst aufgenommen, da sie mir hierher gehörig erschienen.

Nummer	Autor und Jahr der Veröffentlichung	Geschlecht	Alter	Seite	Lid	Anamnese und Status praesens
1.	Thiersch 1865	w.	40—50	r.	u.	Seit 1 Jahr zu Erbsengrösse gewachsener Tumor. Nimmt äussere 2 Liddrittel ein. Sitzt am Tarsus fest. Haut verschieblich. Unempfindlich. Ptosis. Chron. Konjunktivitis mit kleinen Hervorragungen.
2.	Baldauf 1870	w.	59	r.	u.	Kein Trauma noch Heredität nachzuweisen. Tumor der 2 äusseren Liddrittel, einige Millimeter über den Lidwinkel hinausgreifend. Hautseite: Granulierende Wunde, eitrig belegt, leicht blutend, nach unten u. seitl. scharf begrenzt. Nicht schmerzhaft; keine Drüsenschwellung. Jahrelang Augenbinde getragen. Konjunktiva chronisch entzündet.
3.	Nettleship 1873	w.	11	l.	o.	Seit 1 Jahr zu Erbsengrösse herangewachsen; prominiert nach beiden Seiten; Haut verschieblich. Nicht schmerzhaft.

Mikroskopischer Befund	Diagnose	Therapie	Rezidiv
Vollkommen glanduläre Struktur von azinösem Charakter. Teilweise Anhäufung von verfetteten Zellen in den neuentstandenen Alveolen, teilweise kompakte adenoide Zellsprossen. Rezidiv: tiefgreifender polymorpher Epithelialkrebs.	Karzinom.	Exstirpation. Rezidiv: Totalexst. des Lides u. teilw. des Orbitalfettgewebes. Lappenverschiebung von der Schläfe.	Nach $^3/_4$ Jahren im Rest d. Unterlids, am Orbitalrand adhärent. Nach 3 Jahren Tod, wohl durch Uebergreifen auf das Gehirn.
Schnittfläche blassrot, derb, feinlappige Zeichnung. Im Tarsus einige blutgefüllte Hohlräume. Hauptsitz des Tumors intratarsal, Durchbruch nach vorn, allseitige Ausbreitung bis zur Exulzeration. Lidrand intakt. M. orbicul. teilweise vom Tumor durchsetzt, fettige und hyaline Degen.; Sarkolemmschläuche gewuchert. Nur noch Reste vom Tarsus, der als Knorpel angesehen wird u. dessen Zellen fettig degen. seien. Bindegewebe von innen nach aussen zunehmend zell- und gefässreich. Richtige Membrana propria. Tumor alveolär, in der Läppchenperipherie kleinere regelmässige Zellen: Wachstumszone, im Zentrum mehr polygonale, aber überall gut gefärbte Zellen und Kerne mit häufig Kernkörperchen. In den Alveolen meist kein Lumen, aber häufig Zeichen zentraler Degen. In den alten Partien teils mit fettartigen Massen gefüllte Lumina, teils in schlauchartigen Gebilden sitzende azinöse oder mehr tubulöse Endbläschen.	Adenom der M.Dr.	Exstirpation. An der Basis Schnitt parallel dem Lidrand. Ablösung des Tumors von der Konjunktiva. Vereinigung des Haut- und Bindehautrandes. Ausreichende Deckung des Bulbus.	–
Schnittfläche gleichmässig fest, gelblich, blutet nicht, fein granuliert. Keine Kapsel; aber scharf gegen die Muskulatur abgegrenzter Tumor. Starke Wucherung des Zwischengewebes; grosse Zahl proliferierender Drüsenfollikel mit sekund. Fortsätzen. Langgestreckte Fortsätze scheinen in Ausführgänge überzugehen.	Adenom der M.Dr.	Exstirpation mitsamt der fest adhärenten Konjunktiva.	—

Nummer	Autor und Jahr der Veröffentlichung	Geschlecht	Alter	Seite	Lid	Anamnese und Status praesens
4.	Fuchs 1878	—	—	—	o.	Erbsengrosse Geschwulst.
5.	Gosselin 1880	m.	16	—	—	Beginn vor 1 Jahr. Schmerzhafter harter, trotz geringen Volumens sehr lästiger Tumor.
6.	de Vincentiis 1887	w.	50	—	u.	—
7.	Bock 1888	w.	62	l.	o.	Im Verlauf einiger Jahre gewachsener Tumor, 2 : 3 : 2 cm. Herzförmig. Konjunktival schmutzig blassrote höckerige Prominenz, mit zahlreichen graugelbl. durchscheinenden bis linsengrossen Stellen besetzt. Inhalt smegmaartige Massen aus verfetteten Epithelien u. freien Fetttröpfchen, geringe Spuren von Kalkkörnchen.
8.	Rumschewitsch 1890	m.	24	r.	o.	4 mm über dem Lidrand erbsengrosse mit dem Tarsus verwachsene Geschwulst v. weicher Konsistenz. Haut verschieblich. Konjunktiva unverändert.

Mikroskopischer Befund	Diagnose	Therapie	Rezidiv
Durch Bindegewebssepten getrennte Läppchen solider Epithelzapfen. Periphere Zellen derselben wohlgeordnet, nach innen zu polygonale dunklere. Die äusseren Zellen sind gezähnelt, die inneren bekommen immer dickere Hüllen, schliesslich unter Verschwinden des Kernes homogene oder gekörnte Kugeln. Keine Verfettung der Zellen. Im Innern des Tumors scheinbar regelloses Ineinanderübergehen von Epithelzellen und Bindegewebe.	Adenom der Talgdrüsen oder der M.Dr.	—	—
Aufgebaut aus hypertrophischen Meibomschen Follikeln.	Follikuläres Adenom der M.Dr.	—	—
Hauptsitz am Ort der Meibomschen Drüsen. Epithelialkrebs.	Karzinom der M.Dr.	Exstirpation.	—
Durch reichl. Bindegewebe geschiedene Lobuli verschiedener Grösse, 10—20 fach so gross wie normale Meib. Azini. Läppchen peripher aus zylindrischen, zentral polygonalen Zellen. Im Zentrum Verfettung, peripher nur angedeutet. Lumenbildung selten. Deutliche Membrana propria. Tarsus bildet dicke Kapsel. Ursprung des Tumors: Meib. Drüsen.	Adenom der M.Dr.	Exstirpation des Tumors samt den angrenzenden Tarsusabschnitten.	—
In der Tiefe des Lides normale Meib. Azini; nach vorn bindegewebiges Maschenwerk, in dem teilweise noch Fasern des M. orbicularis zu sehen sind. Im übrigen Epithelzellenfelder versch. Grösse, aber kleiner als M. Acini, teils ganz aus rundlichen Epithelzellen, teils im Innern mit verfetteten Zellen ausgefüllt. Im dicksten Teil ein komprimierter Ausführgang mit engem Lumen, vielfach mit zelligen Knospen besetzt. Erinnert sehr an den embryonalen Bau der Drüse oder die bei traumatischer Entzündung beobachteten Veränderungen.	Adenom der M.Dr.	Exstirpation durch einen einfachen Hautschnitt.	—

Nummer	Autor und Jahr der Veröffentlichung	Geschlecht	Alter	Seite	Lid	Anamnese und Status praesens
9.	Allaire 1891	w.	11	—	—	—
10.	Salzmann 1891	w.	80	l.	o.	Vor 1 Jahr stecknadelkopfgrosses Knötchen; jetzt walnussgrosser vom Lidrand bis z. Fornix reichender, den Tränenpunkt noch einbeziehender Tumor; frei nur äusseres Liddrittel. Ptosis. Oberfläche höckerig, teils knorpelhart, teils weich. Haut unverschieblich. Lidrand verdickt, zilienlos. Keine Lymphdrüsenschwellung. Keine Exulzeration.
11.	de Schweinitz 1894	m.	40	—	o.	Konjunktival ein erbsengrosser graurötlicher gelappter Tumor aus einer Perforation der Konjunktiva hervorragend; in der Tiefe mit einem Stiel befestigt. Macht den Eindruck hervorwuchernder Granulationen oder eines exulzerierten Chalazions.

Mikroskopischer Befund	Diagnose	Therapie	Rezidiv
Typus eines intraglandulären Epithelioms.	Epitheliom der M.Dr.	Exstirpation.	—
Haut gespannt, wenig verändert. Subkutan straffe parallele Bindegewebsfasern ohne scharfe Trennung von der Tumorkapsel, Konjunktiva chronisch entzündet; Infiltration im Bereich des Tumors. Tarsus konkav dem Bulbus zu gekrümmt, besonders oben stark verdickt. Im mittleren Teil vom Tumor durchbrochen. M.Dr. im unteren Teil normal, in der Mitte vom Tumorläppchen komprimiert, oben ganz vom Tumor ersetzt. Hauptmasse des Tumors zwischen Haut und Tarsus. Orbikularis: nur noch spärliche Reste am unteren vorderen Rand des Tumors. Dieser aus verschieden grossen Läppchen aufgebaut; Zellen entsprechend den peripheren Zellen M. Acini, sind aber unregelmässiger. Im Läppchenzentrum teils allmähliche Degeneration, teils scharfe Grenze blättchenartiger Zellschichten gegen den Detritus. Andere Lumina durch Bindegewebszerfall mit Hämorrhagien. Allenthalben zwischen Bindegewebe und Zellnestern spaltartige Räume (Lymphspalten?). Grösste Ausdehnung Lidmitte. Am Ort der Zilienbälge verzweigte Epithelzapfen ohne Zusammenhang mit dem Tumor. Anderwärts sichtbarer Uebergang normaler Azini in den Tumor.	Adenom der M.Dr.	Exstirpation. Viereckiger Stirnlappen.	Kein Rezidiv bekannt geworden.
Epitheliom mit ausgesprochen glandulärer Struktur.	Ulzerierte Meibomsche Zyste vortäuschendes Epitheliom.	Sorgfältige Exzision an der Basis des Stiels. Auskratzung der Höhle und Aetzung mit Chlorzink. Rasche Heilung.	—

Nummer	Autor und Jahr der Veröffentlichung	Geschlecht	Alter	Seite	Lid	Anamnese und Status praesens
12.	Sourdille 1894	m.	59	r.	o.	Innerhalb 2 Wochen unter stechenden Schmerzen jetzt erbsengrosser, im Tarsus, 2 mm über dem normalen Lidrand sitzender Tumor entstanden; knorpelhart. Haut intakt, verschieblich. Aus einer konjunktivalen Perforation ragt ein graulicher in der Tiefe mit derbwandiger Zyste zusammenhängender Pfropf. Kurettage fördert feste gelblichweise Massen zutage.
						Nach 3 Wochen Tumor 3 mal so gross, mit Haut und Lidrand verwachsen, nur geg. d. Orbita abgegrenzt; konjunktival tiefe Höhle mit grauen leicht blutenden Pfröpfen. Schwellung der präaurikularen Drüse. Ständiger dumpfer Schmerz. Im Limbus corneae aussen Randulkus; im Unterlid dem Tumor entsprechend in einer M.Dr. ein neues Knötchen.
13.	Wadsworth 1895	m.	18	l.	o.	Ausdehnung des Tumors 1.5 : 1.0 cm.
14.	Dor 1896	m.	75	—	—	—

Mikroskopischer Befund	Diagnose	Therapie	Rezidiv
Oberlidtumor: Haut mit kurzen Epithelfortsätzen, Talgdrüsen u. dicker subkut. Bindegewebslage intakt. Konjunktiva in der Umgebung der Ulzeration verdickt, zeigt gefässreiche Papillen mit dickem Epithel. Tumorzellen gross mit dicker doppelt konturierter Membran, schleimig entartetem Protoplasma, rund bis oval mit verschieden gestaltetem Kern, ähnlich den bei Pagetscher Kr. usw. gefundenen Körpern.	Karzinom der M.Dr.	Als Chalazion kurettiert. Später Abtragung der äusseren Lidhälfte mit autoplastischem Ersatz. Kurettage des Randulkus. Exzision des Unterlidtumors.	Nach Exstirpation kein Rezidiv mehr.
Unterlidtumor: Alle Lidbestandteile normal, ausser einer Stelle: hier zusammenhängende Azini in einer nur an einer Stelle durchbrochenen Bindegewebshülle. Periphere Azinuszellen epithelial, stark färbbar; zentrale in schleimiger Degen. begriffen. Ausführgang dilatiert, ebenfalls mit Massen degen. Zellen gefüllt. Nirgends Verhornung. In den Zellen massenhaft psorospermienartige Einschlüsse.			
Eine Reihe zystöser Erweiterungen, Hauptmasse Drüsengewebe, das die grösste Aehnlichkeit mit Talgdrüsengewebe darbot. Die Zysten entstehen durch zentralen Zellzerfall.	Adenom der M.Dr.	—	—
—	Epitheliom der M.Dr.	—	—

Nummer	Autor und Jahr der Veröffentlichung	Geschlecht	Alter	Seite	Lid	Anamnese und Status praesens
15.	Grosz 1896	m.	63	r.	—	Seit einem Jahr bestehend, jetzt walnussgross, fast den ganzen Tarsus einnehmend; Haut frei beweglich.
16.	Knapp 1901	w.	48	—	—	—
17.	Knapp 1901	w.	$3^1/_2$	—	—	—
18.	Scalinzi 1901	w.	56	r.	o.	Anfangs Chalazion, das im Laufe eines Jahres walnussgross wurde. Mehrere Lappen. Schmerzlos. Keine Drüsenmetastasen.
19.	Wood 1901	—	$^1/_2$	—	u.	Auf das ganze Unterlid, den Lidwinkel und die Nase sich ausbreitender Tumor.
20.	Krompecher 1903	—	—	—	—	—

Mikroskopischer Befund	Diagnose	Therapie	Rezidiv
Vielfach anastomosierende Nester und Stränge, in den grösseren teilweise scharfbegrenzte Lumina, mit kaum färbbaren talgähnlichen Massen gefüllt. Grösstenteils sind die Nester aus typischen chromatinreichen Basalzellen gebildet, andere zeigen im Innern mehr helle Zellen. In der Peripherie ein langer kolbenartiger Strang mit flaschenförmigen meist gestielten Auswüchsen besetzt; grosse Aehnlichkeit mit M.Dr. aber ganz aus Zellen bestehend. Bindegewebe zellreich, stellenweise verkalkt oder infiltriert.	Karzinom der M.Dr.	Mehrfach exstirpiert.	Nach 3 Monaten erbsengrosser, teilweise exulzerierter, mit der Haut verwachsener Rezidivtumor. Nach weiteren 4 Jahren zweites Rezidiv, innerhalb eines Jahres halbnussgross: hökkerig, hart, mit dem Tarsus verwachsen, scharf begrenzt.
—	Adenom der M.Dr.	—	—
—	Adenom der M.Dr.	—	—
—	Epitheliom von M.Dr. ausgehend.	Exstirpation. Lappen aus der Nasenwurzel mit Vulvaschleimhaut bedeckt.	—
—	Pigmentiertes Adenom (der M.Dr. ?).	—	—
Typischer Basalzellenkrebs mit deutlich nachweisbarem Ausgang von Basalzellengebilden aus der Basalzellenschicht Meib. Dr. Vielleicht ist auch das hier nicht sichtbare Oberflächenepithel an der Tumorbildung beteiligt.	Karzinom der M.Dr.	—	—

Nummer	Autor und Jahr der Veröffentlichung	Geschlecht	Alter	Seite	Lid	Anamnese und Status praesens
21.	Pause 1905	m.	75	l.	o.	Seit 1 Jahr bestehender Tumor; in letzter Zeit rasch zu Taubeneigrösse gewachsen. Haut dünn, verschieblich. Lidrand verdickt mit 5 exulzerierten Grübchen, die sich nach oben in 5 längliche Knötchen fortsetzen. Konsistenz im unteren Teil hart, im oberen fluktuierend. Konjunktiva chron. entzündet, granuliert.
22.	Monthus 1907	w.	72	—	o.	Chalazionähnlicher mit Tarsus u. Haut verwachsener erbsengrosser Tumor. Keine Drüsenschwellung.
23.	Markbreiter 1908	m.	68	—	u.	Karzinomverdächtige Knoten im nasalen und temporalen Rand einer am inneren Lidwinkel durch schlechte Prothese enstandenen Kerbe.
24.	Snell 1908	w.	63	—	o.	Vor 10 Jahren Exstirpation eines rasch wachsenden Tumors. Status praesens: Inoperables exulz. Ka. der Orbita und Stirnhaut. Starke Schwellung der Präaurikular- und Zervikaldrüsen.
25.	Grignolo 1909	—	—	—	u.	Tumor, welcher gleichzeitig ein Chalazion enthielt.
26.	Adamück 1910	—	53	—	o.	Lid- und Bindehaut intakt; erstere verschieblich. Lymphdrüsen dauernd normal.

Mikroskopischer Befund	Diagnose	Therapie	Rezidiv
Kleinere und grössere Drüsenläppchen, die nach hinten zu mit Meib. Dr. in Beziehung treten. Nur hier ist die sonst vollständig bindegewebige Kapsel unterbrochen. Bindegewebe überall infiltriert, vielfach Follikel. Die grösseren Drüsenläppchen scheinen durch Septenschwund zustande zu kommen. Zellen ähnlich denen der M.Dr., peripher pallisadenartig, im Läppcheninnern degen. Prozesse. An manchen Stellen vom Tumor umschlossene Bindegewebsinseln. Nirgends infiltrierendes Wachstum. M. orbic. nach oben verdrängt. Zyste durch Erweichung eines Tumorherdes entstanden: Inhalt Blutzellen, Chromatinschollen, in der Bindegewebswand Tumorzellen.	Adenom der M.Dr.	Exstirpation mit prim. Vereinigung der Wundränder.	Nach 5 Monaten rezidivfrei.
Epitheliom.	Epithelioma palpebral à type d. pseudochalazion.	—	—
1. Nasaler Knoten: intratarsal zahlreiche neugebildete tubulöse Drüsen mit vielen Becherzellen. 2. Temp. Knoten: neben normalen M.Dr. im Tarsus zahlreiche neugebildete kleine Azini ohne Talgbildung oben vom Charakter M. Acini. Daneben Reste zugrunde gegangener Azini. Lympho- u. Leukozyteninfiltration.	1. Beginnendes Adenokarzinom?	—	—
Adenokarzinom.	Ausgangspunkt M.Dr. od. maligne degenerierte Tarsalzyste.	Mehrfach exstirpiert, teilweise mit Chlorzink behandelt.	Mehrfache Rezidive schliesslich inoperabel. Exitus letalis.
—	Epithelom der M.Dr.	Exstirpation.	—
Bindegewebiges Stroma, dessen Maschen mit Epithelzellenhaufen gefüllt sind. Im Zentrum der letzteren teils Nekrose, teils Kalkablagerung. Entstehung im Tarsus.	Karzinom der M.Dr.	Exstirpation. Schliessl. Exenterat. orbit. und Exstirp. gland. Parotis.	Mehrfache Rezidive, die 2 mal nur in den inneren Lidschichten sassen.

Nummer	Autor und Jahr der Veröffentlichung	Geschlecht	Alter	Seite	Lid	Anamnese und Status praesens
27.	Adamück 1910	—	75	—	o.	Aus den mittleren Lidschichten hervorgegangener Tumor; derb; Haut beweglich. Konjunktiva intakt.
28.	Gabriélidès 1910	m.	15	r.	o.	War auf Trachom behandelt. Verdickung, leichte Ptosis des Lides. Konjunktival durch 2 narbige Stränge 3 Knoten unscharf begrenzt. Konsistenz hart. Regionäre Drüsen intakt.
29.	Hesse 1910	w.	64	r.	o.	Rasch wachsender Tumor, so dass nach 1 Jahr Lid nicht mehr zu öffnen. Rezidiv: Exulzeriert; Perforation des Lides. Reicht bis zum Orbitalrand, aber nicht an diesem adhärent. Konsistenz hart. Geschwür eitrig belegt, Geschwürsrand steil. Lidhaut, abgesehen von den Geschwürsrändern, verschieblich. Konjunktiva papillär geschwellt. Regionäre Drüsen intakt.
30.	Smirnow 1911	—	—	l.	o.	Aus den mittleren Lidschichten hervorgehender, höckeriger, knorpelharter Tumor, der die 2 inneren Drittel des Lides einnimmt. Konjunktiva u. Haut intakt, letztere verschieblich. Präaurikulare Drüse etwas vergrössert.

Mikroskopischer Befund	Diagnose	Therapie	Rezidiv
—	Karzinom der M.Dr.	Exstirpation.	—
In kleinzellig infiltriertem Bindegewebe liegende Drüsenschnitte mit meist einreihigem kubischem, oder aber mehrschichtigem zylindr. Epithel. Kein infiltr. Wachstum; teilweise Basalmembran. Die Drüsenschnitte stehen teilweise divertikelartig mit einem Hauptlumen in Verbindung. Viele zeigen langgezogene lumenwärts ausgefranste Zellen. Im Lumen teilweise mit Eosin färbbare amorphe Massen.	Adenom der M.Dr.	—	—
Unter Haut, Lidrand und Konjunktiva noch Reste von Tarsalgewebe. M. orbic. bis auf Reste am Lidrand nach oben gedrängt. Lappiger Tumor; kleine Läppchen mit kleineren Zellen am Lidrand; grössere in der Tiefe des Tarsus. Höhlenbildung hauptsächlich in den kleineren jüngeren Läppchen. Nasal u. temporal vom Zentrum normale M.Dr. Im nasalen Geschwürsrand: direkter Uebergang von normalen Drüsen in den Tumor. Im erhaltenen Lidrand keine Drüsenbestandteile mehr. In den Geschwürsrändern Epithelzapfen des Oberflächenepithels. Infiltration des Bindegewebes, besonders an der oberen Tumorgrenze; hier auch freies Eindringen des Tumors in die Bindegewebsspalten.	Karzinom der M.Dr.	Primärtumor exstirpiert, gute Lidfunktion. Rezidiv: Totale Abtragung des Lides, Exstirp. d. palp. Tränendrüse. Büdingersche Plastik.	1 Rezidiv.
Deutlicher Ausgang von den Meib. Dr.	Primäres Karzinom der M.Dr.	Abtragung des ganzen Oberlides.	—

b) Eigener Fall. (Siehe Taf. I.)

Die Familienanamnese der Patientin P. B. ergibt Tod des Vaters an Lungenentzündung, der Mutter an Altersschwäche, zweier Geschwister an Tuberkulose.

Die Patientin selbst, eine mittelgrosse, kräftig gebaute Frau in gutem Ernährungszustand, ist, abgesehen von einer Brustfellentzündung und nicht näher angegebenen Magenbeschwerden, nie ernstlich krank gewesen; sie ist verwittwet und jetzt 63 Jahre alt. Sie war nie augenleidend.

Vor einem Jahr bemerkte die Patientin in der Mitte des linken Unterlids eine Schwellung, die in letzter Zeit erheblich zunahm, ohne ihr jemals Schmerzen zu bereiten.

Die Untersuchung ergibt folgendes: das rechte Auge ist völlig reizlos, äusserlich und innerlich intakt und hat, wie das linke, mit den einer geringen Hyperopie entsprechenden Konvexgläsern, volle Sehschärfe.

Am linken Auge ist das Oberlid und der Bulbus selbst ebenfalls intakt. Das Unterlid zeigt eine knotige Verdickung, die dem mittleren und dem angrenzenden Teil des äusseren Drittels angehört, doch scheint sich der Tumor ausserdem, ohne eine stärkere Verdickung des Lides zu verursachen, noch bis zum äusseren Lidwinkel und bis zum Tränenröhrchen ausgedehnt zu haben. Die Hauptmasse ist etwa bohnengross und nach unten halbmondförmig scharf begrenzt. Nach oben reicht der Tumor bis an den Lidrand und zeigt hier zwei kleine, an der hinteren Lidkante nebeneinanderliegende papillenartige Gebilde, die sich samt ihrer gemeinsamen Basis höchstens 2 mm über das Niveau des Lidrandes erheben. Der Lidrand selbst erscheint durch den Tumor von hinten nach vorn beträchtlich verbreitert, seine Haut ebenso wie ein Streifen der angrenzenden Lidhaut stark verdünnt und mit dem Tumor verwachsen, während über dem unteren Teil des Tumors die intakte Haut frei verschieblich ist. Im übrigen findet sich der Lidrand seitlich vom Tumor, wie die Konjunktiva, im Zustand chronischer Entzündung, er ist auch hier verdickt, vielleicht ebenfalls von Tumormassen durchsetzt und in seiner ganzen Ausdehnung zilienlos. Durch die über dem Tumor stark verdünnte Lidrandhaut schimmern feine Gefässchen hindurch, so dass die Oberfläche eine rötlich-gelbe Färbung erhält; an der Stelle der beiden papillären Hervorragungen scheint eine Exulzeration nahe bevorzustehen. Der Tumor hat eine ziemlich derbe Konsistenz und eine feinhöckerige Oberfläche. Das so veränderte Lid lässt sich vom Bulbus kaum abziehen, so dass von der Konjunktiva nur wenig sichtbar wird.

Eine Schwellung der regionären Lymphdrüsen bestand nicht, da aber, trotz der oberflächlichen Aehnlichkeit mit einem Chalazion, die Ausdehnung, Härte und Entstehungsweise auf einen, möglicherweise bösartigen Tumor hinwies, so wurde der Patientin die operative Entfernung der Geschwulst vorgeschlagen und diese schon am zweiten Tag nach der Aufnahme ausgeführt. Das Lid wurde durch eine Büdingersche Plastik ersetzt (siehe unten).

Der exstirpierte Tumor wurde in Zenkerscher Flüssigkeit gehärtet und in 70 proz. Alkohol aufbewahrt. Eine mittlere Partie wurde sodann in Zelloidin eingebettet, in Schnitte von ca. 14 μ Dicke zerlegt und diese teils nach v. Gieson teils mit Hämatoxylin-Eosin gefärbt.

Makroskopisch lässt das Lid auf dem Durchschnitt Konturen erkennen, die, wenn man den banalen Vergleich gebrauchen darf, denen einer Odolflasche nicht unähnlich sind: der vordere Lidrand ist in der ziemlich gleichmässigen Wölbung der Tumorvorderfläche verstrichen, der hintere ist abgestumpft und als kleine Kuppe über eine ziemlich dicht unter ihm liegende Einziehung nach hinten gebogen. Unter dieser Einziehung wird der Durchmesser des Tumors (von Haut zu Konjunktiva gemessen) wieder etwa ebensogross wie oberhalb; das Lid ist so in den oberen und mittleren Partien auf 6—7 mm, also etwa auf das Doppelte des normalen, verdickt.

Wie sich bald zeigen wird, hat diese äussere Form enge Beziehungen zu der Art der Entstehung und Ausbreitung der Geschwulst. Sie war wegen der relativen Weichheit der Gewebe am frischen Stück nicht so gut erkennbar, kam aber bei der Härtung, ohne dass man deshalb von Kunstprodukt sprechen könnte, deutlich zum Ausdruck.

Das Innere des Lides wird erfüllt von weisslich-gelben Massen, die gegen Haut und Konjunktiva nirgends ganz, am Lidrand aber bis dicht unter die Oberfläche reichen. Es lässt sich eine gewisse Lappung erkennen und ein hornförmig gekrümmter Verlauf des ganzen Tumors, der sich gegen die nach hinten gerichtete Kuppe des Lidrandes immer mehr verschmälert.

Zur mikroskopischen Betrachtung der etwa aus der Mitte der Geschwulst entnommenen sagittalen Schnitte eignet sich zunächst eine ganz schwache Vergrösserung (Zeiss, Objektiv a_2, Okular 2).

Wie schon makroskopisch zu erkennen war, liegt die Hauptmasse des Tumors dicht unterhalb der oben genannten Einziehung der Konjunktivalseite. Hier finden sich hauptsächlich in sagittaler Ausdehnung um einen dicken epithelialen Stiel angeordnet ebenfalls rein epitheliale Massen. Diese sind von hellen Räumen verschiedenster Gestalt und Grösse, spalt- und bläschenförmigen, aber auch von einigen deutlichen Bindegewebssepten einigermassen gegliedert. Fast nach allen Seiten ist dieser Teil des Tumors durch bindegewebige Lamellen ziemlich gut und regelmässig abgeschlossen, so dass das Ganze an eine an ihrem Stiel hängende Beere erinnert. Dieser Stiel, durch zwei Bindegewebssepten taillenartig eingeengt, dringt in schräger Richtung nach vorn und oben empor, indem er zunächst nochmals eine Verbreiterung erfährt, dadurch, dass er sich mit einem Mantel von ebenfalls teilweise mit ihm und untereinander in Verbindung stehenden Epithelmassen umgibt.

Alsbald wendet er sich nun dem hinteren Lidrand zu. Aber er ist nicht mehr ohne weiteres als Stiel erkennbar, vielmehr sieht man jetzt fast nur noch eine Anzahl isolierter, hauptsächlich in sagittaler Richtung angeordneter Epithelkomplexe, deren Zusammenhang nur aus einer Reihe aufeinanderfolgender Schnitte und der Richtung und Anordnung der zwischen ihnen liegenden zahlreichen kleinen Inselchen erkennbar ist. Erst gegen die Oberfläche der nach hinten gerichteten Kuppe zu findet sich wieder ein grösserer längs gestellter Komplex, in einer Anzahl von Schnitten mit grossem axialem Lumen versehen, in dem, wie übrigens auch anderwärts, schwach färbbare Massen liegen.

So zeigt also die Hauptmasse der Neubildung, die in der Tiefe des Lides entstanden ist, die Form einer Retorte mit bauchigem Gefäss, relativ engem Hals und einem nach der Mündung zu sich allmählich verjüngenden Ausflussrohr.

Wie gesagt, erscheinen diese mehr oder weniger kompakten Massen fast all-

seitig eingeschlossen von ziemlich regelmässigen parallel gelagerten Bindegewebszügen; diese entsenden an vielen Stellen Septen zwischen die einzelnen Läppchen und bilden besonders im oberen Drittel (in der Lidrandgegend) ein weit verzweigtes Maschenwerk mit manchmal recht dicken Balken; aber abgesehen von dieser Region und den, den Tumor nach unten zu abschliessenden Fasern, zeigt sich nirgends eine Vereinigung des subkutanen und des subkonjunktivalen Bindegewebes, das sich nur in der Taille des Tumors bis auf ca. 1 mm einander nähert.

Nun ist aber damit das Wachstum der Geschwulst noch nicht erschöpft. Vielmehr finden sich auf allen Seiten des Stammtumors bis dicht unter die Haut und die Konjunktiva und bis an die Grenze des Fettgewebes nach abwärts Geschwulstnester von allerdings grossenteils wesentlich anderem Aussehen. Hier findet man fast gar keine kompakten Massen mehr, vielmehr sind die Lamellen des Bindegewebes entsprechend ihrem vertikalen und transversalen Verlauf aufgespalten durch Epithelzellennester, die sich durch eine ganz hochgradige Neigung zu Lumenbildung auszeichnen. Besonders auffallend ist dieses Verhalten in den seitlichen Partien des Tumors, aber auch nach unten und gegen die beiden Oberflächen tritt es deutlich zutage. Man könnte manchmal glauben, einen Lungenschnitt vor sich zu haben, so sehr sind die Geschwulstzüge in dünnwandige, mit meist nur 1—2 Zellagen besetzte Schläuche vielfach miteinander kommunizierender Alveolen verwandelt.

Diese nach allen Seiten sich ausbreitenden Gebilde kommunizieren besonders an einer Stelle mit dem Haupttumor. Unterhalb der Bindegewebsinsel, die von der Stelle der Einziehung der Konjunktiva aus nach innen sich erstreckt, sieht man von dem am meisten der Bindehaut zu gelegenen Lappen des zentralen Tumors aus eine anfangs kompakte Masse pilzartig das Bindegewebe durchbrechen und hier teils nach dem Stiel, teils aber nach unten, der Fläche der Bindehaut entlang, sich ausbreiten, wo sie alsbald beginnt, die eben bemerkte Neigung zur Lumenbildung kundzutun. Auch sonst stehen an der unteren Peripherie die Hauptmassen mit den alveolären Partien durch zum Teil ganz schmale konzentrisch in den Bindegewebsspalten verlaufende Epithelzellenzüge in Verbindung.

Auch im Lidrandteil gehen nach allen Seiten, vornehmlich in horizontaler Richtung Sprossen von dem Zentraltumor ab, anastomisieren vielfach untereinander und reichen manchmal so dicht bis unter die bedeckende Haut, dass man meinen könnte, sie müssten von ihr ausgegangen sein. Auch hier sind die Massen nicht mehr ganz homogen, doch sind die Lumina viel kleiner als in den unteren Partien, wie man sie auch im Zentraltumor finden kann und in der Regel von mehreren Zellagen eingeschlossen.

Ebenfalls fast ganz kompakte, aber dafür meist ganz schmale Zellstränge finden sich endlich noch als äusserste Vorposten in den der äusseren Haut und dem Fettgewebe am nächsten gelegenen Partien. Nach vorn reichen sie sogar bis dicht an die Stelle, wo bei der Exstirpation der Tumor von der Haut abgelöst wurde, so dass man noch nachträglich hier eine zweite Exzision vornahm, ohne aber noch weitere Tumorbestandteile nachweisen zu können. Es war also doch ganz im Gesunden operiert worden.

Es ist bisher noch nichts erwähnt worden von den normalen Bestandteilen des Lides, und in der Tat sind diese in wohl noch höherem Masse verändert als seine äusseren Konturen, so dass es anfangs schwierig war, sich überhaupt im einzelnen zu orientieren.

Am wenigsten verändert sind Haut und Konjunktiva, deren Oberfläche nirgends unterbrochen ist. Die Haut zeigt keine Verdickung weder der Horn- noch der Malpighischen Schicht, und wo dies doch der Fall zu sein scheint, da handelt es sich um

feine Faltungen, oder um Ränder von Haarbälgen, die selbst nicht mehr in den Schnitt gefallen sind. Dagegen ist die Haut im hinteren Teil des Lidrandes, besonders gegen die Konjunktiva zu, hochgradig verdünnt. Die Stellung der Haarbälge selbst ist, infolge der Verziehung der Haut nach oben, eine sehr schräge geworden. Auffallend ist der fast völlige Mangel an Lidranddrüsen; man sieht zwar ab und zu im direkten Anschluss an einen Haarbalg einen kleinen Talgdrüsenquerschnitt oder den Rest einer Schweissdrüse, aber diese Gebilde sind äusserst selten, ohne dass der Tumor selbst schon unmittelbar in dieser Region zu finden wäre. Er hält sich vielmehr gerade hier noch in einer tieferen Zone und tritt erst unmittelbar über dem letzten Haarbalgquerschnitt bis dicht an die Epidermis heran.

Uebrigens sind Schnitte von Zilien nirgends ganz einwandfrei nachweisbar. Wohl sind in ihrer Gegend einige Verdickungen der Epidermis zu sehen, auch mit Andeutung von an der Oberfläche mündendem Lumen, aber diese haarbalgähnlich in die Tiefe dringenden Zapfen hören alsbald wieder auf und sind auch durch mehrere aufeinanderfolgende Schnitte nicht weiter zu verfolgen, so dass man den Eindruck gewinnt, sie müssten durch Atrophie vollständig zugrunde gegangen sein. Tatsächlich findet man auch da und dort frei im Gewebe nekrotische Massen und atrophierende Zellgruppen, die wohl zu den vermissten Gebilden, z. B. auch den Mollschen Drüsen, von denen ich nur in einem Schnitt spärliche Reste eines Ausführungsganges finden konnte, in Beziehung stehen dürften.

Die Konjunktiva befindet sich im Zustand des chronischen Katarrhs, es finden sich in ihr eine Unmenge Becherzellen, und an der schon so oft zitierten Einziehungsstelle eine Anzahl kurzer blind endender Schleimdrüschen, sowie die Ausführungsgänge zweier in der Tiefe sichtbarer tubulöser Drüschen, die hier durch mehrere Schnitte verfolgbar als längliche Paketchen nebeneinander liegen. Unter der Konjunktiva findet sich fast in ihrer ganzen Ausdehnung eine nicht sehr starke kleinzellige Infiltration, die sich an einigen Stellen zu richtigen Follikeln verdichtet. Auch an der unteren Peripherie des Tumors finden sich an einigen Stellen, besonders an der Grenze gegen das Fettgewebe, dichte Ansammlungen kleiner Rundzellen. Im übrigen scheint das Bindegewebe nur im Lidrandteil, wo der Tumor die Epidermis beinahe durchbricht, stärker gewuchert und infiltriert zu sein.

Der Musc. orbicularis wurde bei der Operation zu einem Teil mit der Haut vom Tumor abgelöst. Was zurückblieb, beginnt schon von den Geschwulststrängen durchwachsen zu werden, und vom Lidrandteil des Muskels ist überhaupt nichts mehr zu erkennen; erst in einiger Entfernung vom Lidrand tauchen wieder einige Fragmente zwischen den Tumorinseln auf, sie haben aber keine Querstreifung mehr und entbehren der Kerne. Dagegen lässt sich der glatte Müllersche Muskel an der Konjunktivalseite von seinem Auftauchen aus dem Fettgewebe bis zu seiner mutmasslichen ehemaligen Insertionsstelle am Tarsus ziemlich deutlich verfolgen. Auch seine in verschiedenen Richtungen vom Schnitt getroffenen Bündel sind im Tarsalteil von den Epithelsträngen durchsetzt, und bis zum Fettgewebe suchen diese in seinem ganzen Verlauf in ihn einzudringen.

Die subkutanen und die subkonjunktivalen Venen sind sehr stark gefüllt, auch finden sich in ihnen (im Gegensatz zu der Infiltration des Bindegewebes) eine Menge randständiger polynukleärer Leukozyten, so dass es sich wohl um einen in der Hauptsache durch die Operation bzw. ihre Vorbereitung bedingten entzündlichen Kongestivzustand handelt. In den Septen ist von Gefässen wenig zu sehen und nur im Innern der grössten Tumormassen scheint eine Bindegewebsinsel zerfallen zu sein und zu einem grösseren Blutaustritt Veranlassung gegeben zu haben.

Die bisherigen Befunde sind mit wenigen Ausnahmen bei ganz schwachen Ver-

grösserungen gewonnen worden. Auf die feinere Histologie des Tumors soll nun auch nur kurz eingegangen worden, doch wird in dieser Beziehung noch manches bei der gemeinsamen Besprechung aller Fälle zu sagen sein.

Die Zellen, aus denen sich der Tumor aufbaut, zeigen in den verschiedenen Regionen etwas verschiedene Form und Anordnung.

In den zentralen Massen sind sie grösstenteils kubisch oder länglich oval, je nach der Richtung, in der sie getroffen sind. Sie haben ein ziemlich spärliches helles Protoplasma und einen gut gefärbten, aber doch deutlich wabig strukturierten Kern, oft mit deutlichem dunklem Kernkörperchen. Die Zellen liegen bald sehr dicht, so dass sie viel dunkler erscheinen und nur die einzelnen Kerne über einander geschichtet sichtbar sind, bald ordnen sie sich um kleinere oder grössere Lumina, in denen man feine fädige Massen erkennt; am Rande der Inseln liegen sie, übrigens oft ohne ganz scharfe Grenze gegen das Bindegewebe, meist regelmässig in kubischer Form nebeneinander und in den dichtesten Partien erscheinen sie oft zu längeren Zügen fast wie Sarkomzellen aneinander gepresst. Aehnliche Bilder finden sich auch in den grösseren Inseln des Lidrandteiles und hier umschliessen die ebengenannten platten Zellen in der Regel ein grösseres Lumen, indem sie mit scharfer Grenze nach innen mehrere zirkuläre Lamellen bilden.

Kleiner und heller sind die kubischen, vielfach auch plattkubischen Zellen mit quergestelltem Kern, die die eigentümlichen alveolären Schläuche unterhalb und seitlich vom Haupttumor zusammensetzen. In meist doppelter Reihe bilden sie die Wände und Septen der Alveolen, in deren Innern sich oft ein ganz fein krümeliger Inhalt findet.

Im allgemeinen kann man sagen, dass die Zellen der peripheren Geschwulstanteile etwas kleiner und heller sind als die der zentralen alten Partien.

Wahre Verhornung kommt nirgends vor. Die Massen, die in den verschiedenen Luminis zu sehen sind, sind teils ganz feinkörnig oder fädig, in den von den blättchenartigen Zellen umgebenen Hohlräumen talgartig mit zahlreichen Lücken aufgelöster Cholestearinkristalle, und ein Teil der Lücken in den grossen Läppchen ist sicher durch Zerfall von Bindegewebe entstanden, was erstens an ihrem Inhalt: Bindegewebsfaserreste, Blutkörperchen, und zweitens an der Anordnung der sie begrenzenden Zellen zu erkennen ist, die ganz so regelmässig nebeneinander gelagert sind, wie man es sonst nur an der Grenze gegen das Bindegewebe findet. Diese Grenze ist wie gesagt nicht immer ganz scharf, doch ist besonders in den älteren Partien das Bindegewebe häufig in zirkulären, teilweise hyalinisierten Lamellen vom Charakter einer Membrana propria angeordnet, und die scharf konturierte Basis der peripheren Geschwulstzellen könnte manchmal eine Basalmembran vortäuschen. Dagegen fehlt in dem stark infiltrierten Lidrandteil manchmal fast jede Grenze, so dass man auch einzelne Zellen und kleine Zellgruppen des Tumors frei im Gewebe antreffen kann.

Nun ist nur noch eine Frage aufzuwerfen, und mit ihrer Beantwortung wird uns auch die ganze Architektur des Tumors klar werden, nämlich die Frage: wo sind die Meibomschen Drüsen geblieben?

Von normalen Tarsaldrüsen ist in den untersuchten Schnitten keine Spur mehr vorhanden. Aber wo sie liegen müssten, finden wir die Hauptmasse des Tumors und zwar gerade in einer Form, die gar keinen Zweifel darüber lässt, dass eben sie den Mutterboden für die Neubildung abgegeben haben.

Diese Hauptmasse des Tumors erstreckt sich nämlich von der hinteren abgerundeten Kante des Lidrandes durch den Lidrand selbst und dann durch die dem Tarsus entsprechende Binnenregion des Lides fast genau bis dahin nach abwärts, wo an der Konjunktivalseite die ersten Fasern des Müllerschen Muskels auftauchen. Die Bindegewebszüge, die die Tumormassen umziehen, können fast noch als Kapsel be-

zeichnet werden, und der lappige Bau mit der deutlichen Gruppierung um einen zentralen Stiel weist auf den normalen Bau der M.Dr. zurück. In manchen Hohlräumen, besonders in der Lidrandpartie, sind auch deutlich talgartige Massen zu sehen (Lücken von Cholestearinkristallen!) und vielleicht hätte sich sogar der zentrale, jetzt wegen der engen Raumverhältnisse mehrfach gebogene Ausführungsgang mit dem Plattenmodellierverfahren wieder rekonstruieren lassen. Die Raumverhältnisse waren es auch, die die hornförmige Biegung des ganzen Tumors und seiner Hülle, des Lides, nach hinten verursachten, und man wird sich die Entstehung des ganzen Gebildes nun folgendermassen vorstellen können:

Zunächst gerieten sämtliche Elemente einer (oder mehrerer?) Meibomscher Drüsen vom Fundus bis zur Mündung in toto in einen langsamen Wucherungsprozess. Dadurch wurde der Tarsus und mit ihm das ganze Lid einerseits, andererseits der freie Lidrand, in sagittaler Richtung verdickt und nur die Stelle am konkaven Tarsalrand, wo stärkere Verbindungen von Haut zu Konjunktiva zu vermuten sind, leistete einigen Widerstand, so dass um die entsprechende Stelle der Konjunktivalseite als Hypomochlion die ganze Region, in die die Drüse eingebettet war, nach hinten zu verbogen wurde. Ausserdem wurde diese Richtung begünstigt durch die natürliche Form des Tarsus und durch seine nahen und engen Beziehungen zur Konjunktiva im Gegensatz zu seiner wenig scharfen Begrenzung hautwärts, wie sie für das Unterlid charakteristisch ist. Schliesslich ist aber der Tumor durch die Kapsel durchgebrochen und von diesem Zeitpunkt ab darf man ihn wohl als Karzinom bezeichnen. Die hauptsächlichste Durchbruchstelle befindet sich auf der Seite der Konjunktiva [1]), dicht unterhalb des stärksten Bindegewebsseptums, und von hier aus verbreiten sich die Epithelstränge zunächst subkonjunktival seitwärts und abwärts, dann auch um die untere Kante des Tarsus herum, und ähnlich scheinen auch an anderen Stellen Durchbrüche stattgefunden zu haben, so dass schliesslich der ganze untere Abschnitt des Tumors umgeben ist von einem Mantel von Krebssträngen, die überall in den Gewebslücken wuchernd teilweise schon in die Muskulatur eingedrungen sind und ihre tiefsten Ausläufer bis dicht an das Fettgewebe hinabsenden. Im Lidrandteil findet ebenfalls eine feinere Aufspaltung statt in der Art, dass handschuhfingerartige Stränge von den grösseren Komplexen besonders nach vorn und hinten vordringen, und dass das karzinomatöse Wachstum bis zur Mündung der Drüse an der Oberfläche stattgefunden hat, geht daraus hervor, dass dort, wo diese vermutlich in einem der nächsten Schnitte auftauchen würde, dicht unter der Oberfläche Nester zu finden sind, die nach beiden Seiten sattelartig über der letzten grösseren Epithelinsel reitende wurzelförmige Ausläufer entsenden.

Es kann sich also nur um ein Karzinom der Meibomschen Drüsen handeln.

[1]) Es könnte merkwürdig erscheinen, dass dies gerade hier geschah, wo doch sonst der Tarsus mit der Konjunktiva dicht und unverschieblich verbunden zu sein pflegt; aber wenn dadurch auch die rein verdrängende Tätigkeit des Tumors, wie eben bemerkt, etwas behindert war, so ist doch ganz allgemein der Tarsus des Unterlides so wenig stark ausgebildet (er soll nach Zeiss sogar völlig fehlen können), dass er einer subkonjunktivalen Ausbreitung, namentlich einer Durchbrechung seiner Fasern am oberen Rand, nicht dauernd zu widerstehen brauchte.

2. Klinisch-anatomische Betrachtung.

a) Klinik.

Bis in die jüngste Zeit galten die Geschwülste der M.Dr. als ganz besonders selten. Wie schon in der Einleitung bemerkt wurde, werden immer nur wenige Fälle zitiert und fast immer die gleichen. Uzohiko Mayeda (60) bringt in seiner Arbeit über das Lidkarzinom unter mehr als 200 Fällen nur einen, der als „Epitheliom der M.Dr." bezeichnet wird (Scalinzi) und den von Thiersch (84), der keine nähere Bezeichnung trägt, aber der Beschreibung nach wohl von den M.Dr. ausgegangen sein dürfte. Pause (69) hält noch 1905 seinen Fall für den vierten, der überhaupt bekannt geworden sei, und erst v. Michel (61) zählt, worauf auch Hesse (43) gerade gegenüber Pause hinweist, fast alle bis dahin bekannten Adenome auf, während andererseits hier die Karzinome nur ganz spärlich angeführt und die zitierten Fälle sogar stark in Zweifel gezogen werden. v. Michel sagt geradezu: „Primäre Geschwülste der M.Dr. sind fast ausschliesslich Adenome" [1]).

Wie aus der Uebersichtstabelle hervorgeht, sind nun aber gerade die bösartigen Fälle gar nicht so selten; schon Sourdille (83) zitiert die Fälle von Gosselin und Allaire.

Zunächst will ich nun eine Zusammenstellung darüber geben, wie sich die beiden Formen auf die Geschlechter und die einzelnen Altersstufen verteilen [2]).

Tabelle 2.

	Summe			Männer		Frauen		
Alter	Tot.	Ad	ba	Ad	ba	Ad	ba	
0—10	2	2	—	—	—	1	—	7 Ad
11—20	5	4	1	3	—	1	1	
21—30	1	1	—	1	—	—	—	2 Ca
31—40	1	—	1	—	1	—	—	
41—50	3	1	2	—	—	1	2	6 Ad
51—60	5	1	4	—	2	1	2	
61—70	5	2	3	1	1	1	2	12 Ca
71—80	5	2	3	1	2	1	1	
unbekannt	4	1	3	—	—	—	1	1 Ad 3 Ca
	31	14	17	6	6	6	9	
				12		15		

[1]) Was die Lehrbücher betrifft, so erwähnen Fick, Hosch, Fuchs (32), und Römer diese Tumoren überhaupt nicht, Vossius (88) betont ihre Seltenheit und auch v. Hippel (45) bezeichnet sie als anatomische Kuriosa. Doch weist er besonders darauf hin, „dass von denselben Drüsen auch Karzinome ihren Ausgang nehmen können".

[2]) Ich verwerte hier die Tumoren so, wie sie von den Autoren benannt werden, und komme erst später darauf zurück, ob vielleicht der eine oder andere besser einer anderen Gruppe zuzuweisen wäre. Nach Krompecher (53) sind die von Franzosen, Engländern und Italienern als „Epitheliome" bezeichneten Tumoren zu den klinisch bösartigen Formen zu rechnen.

Wie man sieht, sind die Tumoren ziemlich gleichmässig auf beide Geschlechter verteilt. Das Ueberwiegen der Karzinome bei den Frauen gegenüber denen bei Männern und gegenüber den Adenomen ist vielleicht nur ein scheinbares, auf die kleine Zahl zurückzuführendes (wie denn überhaupt bei den hier vorliegenden kleinen Zahlen alle Schlüsse aus der Statistik nur mit Vorbehalt gezogen werden dürfen). Stärkere Differenzen ergeben sich bei der Betrachtung nach dem Lebensalter: Bis zum 40. Jahr sind nur 9, vom 40. bis 80. Jahre dagegen doppelt soviel Tumoren verzeichnet und während in der ersten Gruppe $3^1/_2$mal so viele Adenome wie Karzinome angegeben werden, überwiegen in der zweiten die Karzinome um das Doppelte. Unbestimmt nach Geschlecht oder Alter sind 5 Tumoren (5 Adenome und 3 Karzinome); sie dürften der vorliegenden Proportion entsprechend an der Verteilung wenig ändern und sprechen höchstens für die Bedeutung der Karzinome im allgemeinen.

Die Berufsart der Patienten habe ich ganz ausser acht gelassen. Zwar bringt Mayeda (l. c.) eine Tabelle darüber bezüglich des Lidkrebses überhaupt. Es scheint mir aber sehr fraglich, ob man seinen Schlüssen aus absoluten Zahlen auf die ätiologische Bedeutung des Aufenthalts im Freien oder der mangelnden Reinlichkeit folgen darf.

Hinsichtlich der Lokalisation zeigt sich ein überraschendes Vorwiegen des Oberlides gegenüber dem Unterlid, während Mayeda für den Lidkrebs überhaupt gerade das Umgekehrte gefunden hat; auch die übrigen an der Freiburger Klinik beobachteten und von anderen Gebilden ausgehenden Lidtumoren betrafen grösstenteils das Unterlid und zudem meistens Frauen. Im ganzen entfallen 17 (von den 14 Adenomen 8, von den 17 Karzinomen 9) auf das Oberlid, während, auch wenn sämtliche 7 in dieser Beziehung unbestimmten Fälle Unterlidtumoren gewesen sein sollten, für diese doch nur insgesamt 14 herauskommen würde. Auch Adamück (1) betont, dass in allen seinen Fällen das Oberlid befallen war. Ein Ueberwiegen der linken Gesichtshälfte lässt sich, ebenfalls im Gegensatz zum Lidkrebs überhaupt (Mayeda, Hasner) aus meinem Material nicht erkennen.

Mehr Uebereinstimmung mit den von anderen Gebilden ausgehenden Lidgeschwülsten zeigt das Wachstum der Tumoren der M.Dr. In der Regel vergeht etwa 1 Jahr bis der nun zu Erbsen- bis Wallnussgrösse herangewachsene Tumor die Patienten veranlasst, ärztliche Hilfe in Anspruch zu nehmen. Am längsten (zirka 4 Jahre) scheint das Adenom, von dem Baldauf berichtet, bestanden zu haben; es nahm schliesslich die zwei äusseren Drittel des Lides ein und war oberflächlich exulzeriert, während Wood (92) bei einem 6monatlichen Kind das ganze Lid in einen Tumor verwandelt fand, und der auch in der Folge als ziemlich gefährlich sich erweisende Tumor Sourdille's in der kurzen Zeit von 3 Wochen zu Erbsengrösse sich entwickelte. Auch in den Fällen von Snell (82) und Hesse (l. c.) war das Wachstum ein ziemlich rasches, so dass in dem ersteren baldigst exstirpiert wurde und in dem letzteren nach Verlauf eines Jahres ein Oeffnen der Lidspalte nicht mehr möglich war.

Alle drei zuletzt genannten Tumoren waren von mehr oder weniger ernsten Rezidiven gefolgt (siehe unten), während der von Pause, und unser eigener, zwar ein plötzlich rascheres Wachsum zeigten, bisher aber rezidivfrei ge-

blieben sind. Ein nach anfänglich langsamem, schliesslich beschleunigtes Wachstum zeigten übrigens auch die Fälle von Salzmann (76), der innerhalb eines Jahres aus einem nur stecknadelkopfgrossen Knötchen zu Wallnussgrösse gewachsen war und der von Scalinzi (s. Mayeda), der ebenfalls die Grösse einer Wallnuss (gegenüber der eines Chalazions vor einem Jahr) gezeigt hatte. Doch ist im allgemeinen das Wachstumstempo als ein ziemlich langsames und gleichmässiges zu bezeichnen. Dass Exulzeration in der Regel später eintritt als bei den oberflächlichen Tumoren, ist in der tiefen Lage der von den M.Dr. ausgehenden Geschwülste und in ihrer geringen Erweichungstendenz begründet. Sie dürfte auch mehr durch Rarefikation der gespannten Haut oder durch Traumen zustande kommen, als durch Zerfall der Geschwulst selbst. So führt sie Baldauf auf den Druck einer jahrelang getragenen Augenbinde zurück.

Was nun das Aussehen dieser Tumoren, die Form ihres Auftretens, also ihr äusseres Relief, ihre Farbe und Konsistenz, sowie ihre Beziehungen zu den ihnen nächstliegenden Geweben, nämlich zu Tarsus, Haut, Konjunktiva und Lidrand betrifft, so kann unser Fall einigermassen als typisch gelten: Hauptsitz des Tumors ist der Tarsus, das Lid ist sagittal verdickt, die oberflächliche Haut intakt und verschieblich, die Konjunktiva im Zustand chronischer Entzündung, der Lidrand zwar verdickt, mit dünner Haut belegt und im Begriff zu exulzerieren, aber im Grund wenig verändert und jedenfalls nicht selbst Ausgangspunkt der Geschwulst. So glaubt man zunächst ein Chalazion vor sich zu sehen, worauf eine Reihe von Autoren hingewiesen haben. Sourdille berichtet, wie in seinem Fall auf diese Aehnlichkeit hin die Kurettage vorgenommen worden war, gibt aber zugleich auch die Merkmale an, die, wenigstens in diesem Fall, auf eine andere Diagnose hätte führen können. Auch de Schweinitz (80) und Scalinzi und neuerdings Grignolo (39) und Adamück vergleichen ihre Tumoren mit Chalazien. In fast der Hälfte der Fälle ist ausdrücklich bemerkt, dass der Tumor im Tarsus sass (z. B. Baldauf, Adamück, de Vincentiis (86) oder wenigstens an ihm festgewachsen war (Thiersch, Rumschewitsch [75]), dass die Auftreibung von den mittleren Lidschichten ausging (Smirnow [81]), dass sie erst einige Millimeter über dem Lidrand begann (Rumschewitsch, Sourdille) oder hier ihre grösste Ausdehnung besass (Salzmann); in dem Fall von Hesse hatte im Rezidiv eine Lochbildung durch das ganze Lid stattgefunden, bei der aber der Lidrand erhalten blieb und auch in den Fällen von Nettleship (66), Grosz (s. Krompecher l. c.) und Pause sind die engsten Beziehungen zum Tarsus bzw. dem Ort der M.Dr. angegeben. So ist auch die Haut in den meisten Fällen intakt und verschieblich; Verwachsung mit der intakten Haut findet sich zweimal (Fuchs, Salzmann), Ulzeration nur in zwei Fällen (Baldauf, Pause, am Lidrand), ebenso Ulzeration auf der Konjunktivalseite (Sourdille, de Schweinitz). Diesem Verhalten entsprechend bietet auch die Farbe der Oberfläche im allgemeinen wenig Veränderungen dar (siehe oben); in manchen Fällen sieht man mit gelblichen Massen gefüllte Zystchen durch die Konjunktiva hindurchschimmern, was die Aehnlichkeit mit Chalazion noch vergrössert (Baldauf). Wo Exulzeration eingetreten ist, erkennt man den lappigen Bau des Tumors mit fleischwärzchenähnlichen Erhebungen oder, wie in den Fällen

von Sourdille und de Schweinitz, einen aus der Konjunktivalöffnung hervorragenden, nur mit den tiefen Lidschichten verwachsenen, graulichen, leicht blutenden Geschwebspfropf. Interessant sind die Fälle von Pause, wo fünf längliche Knötchen nebeneinander senkrecht auf dem exulzerierten Lidrand standen und Gabriélidès (35), wo drei Knötchen durch zwei narbige Stränge unscharf geschieden waren. Meist zeigen die Tumoren Höckerchen von verschiedener Grösse, doch kommen auch solche mit fast ganz glatter Oberfläche vor. Die Konsistenz ist im allgemeinen eine derbe, ja knorpelharte, andererseits wurden aber auch einige ganz teigig weiche Tumoren beschrieben (Bock, Rumschewitsch) und einige sind von wechselnder Konsistenz (z. B. fluktuiert in dem Fall von Pause der obere Teil des Tumors, während er im übrigen ganz hart ist).

Eine Beteiligung der Nachbarschaft findet nur in ganz geringem Masse statt. Wenigstens in den primären Tumoren. So war bei Baldauf auch die Haut des äusseren Lidwinkels zwei Millimeter weit befallen, bei Salzmann der Tränenpunkt und bei Wood hatte sich die Neubildung auf das ganze Unterlid, den Lidwinkel und gegen die Nase zu ausgebreitet. Am häufigsten tritt natürlich chronische Konjunktivitis, Ektropium oder Entropium mit Tränenfluss, Ptosis und Bewegungslosigkeit des Lides auf. Schwerere Störungen sind selten und werden meist verursacht durch Rezidive; sie können zum Verlust des Sehorgans führen oder gar auf das Gehirn übertreten (Thiersch). Sourdille beschreibt sekundäre Implantation des Tumors ins Unterlid.

Eine wirkliche Infektion der Lymphdrüsen mit krebsigem Material kommt wohl überhaupt nicht vor. Snell und Sourdille melden zwar Vergrösserung der regionären Drüsen bei Rezidiven, Smirnow beim Primärtumor, es scheint aber nie eine Exstirpation derselben nötig geworden zu sein und so dürfte es sich wohl mehr um rein entzündliche Erscheinungen handeln, was bei exulzerierten Tumoren weiter nicht verwunderlich wäre, wenn man nicht annehmen will, dass doch Geschwulstpartikel verschwemmt, aber alsbald abgetötet wurden. Auch Mayeda sagt vom Lidkrebs im allgemeinen: „Die Lymphdrüsen werden selten infiziert"; „es tritt meist nur eine vorübergehende Schwellung auf".

Uebrigens sind auch Rezidive im allgemeinen recht selten und stehen so in guter Parallele zu der Seltenheit der Drüsenaffektionen. Immerhin sind zwei Fälle schliesslich tödlich verlaufen (Thiersch, Snell) und in je einem Fall von Adamück und Grignolo musste die Orbita exenteriert, bzw. der Orbitalrand abgemeisselt werden. Günstiger verliefen die Rezidive bei Sourdille (sehr rasches Wachstum nach Kurettage, dann aber Heilung), Hesse (wo nur ein Rezidiv bekannt ist) und Grosz (Rezidiv nach drei Monaten und dann nochmals nach weiteren vier Jahren, aber wieder in scharf umschriebener Form).

Das Allgemeinbefinden scheint in keinem Fall gestört worden zu sein, und auch die lokalen Beschwerden beschränken sich fast ganz auf die obengenannten Funktionsstörungen usw. Nur Sourdille berichtet von stechenden Schmerzen, von denen das rasche Wachstum des von ihm beschriebenen Tumors begleitet war und Gosselin (37) fand seinen Tumor auf Druck schmerzhaft und trotz geringer Ausdehnung für den Patienten sehr lästig.

b) Anatomische Merkmale.

In ihrem histologischen Aufbau zeigen unsere Tumoren eine weitgehende Uebereinstimmung. Die Zellkomplexe, die wir finden, liegen entweder ganz im Tarsus, soweit ein solcher überhaupt noch nachweisbar ist, oder haben hier wenigstens ihren Hauptsitz. Sie sind hier einerseits oft ganz nach Art der M.Dr. läppchenartig angeordnet (Bock, Salzmann, Hesse) und können sich sogar an einen deutlich nachweisbaren zentralen Gang anschliessen (Rumschewitsch, Gabriélidès), andererseits aber übertreffen sie meist den Umfang normaler Drüsenläppchen um das Zehn- bis Zwanzigfache (Salzmann); dabei sind sie entweder völlig aus ziemlich gleichartigen Zellen aufgebaut oder aber die zentralen Zellen unterliegen fortschreitenden degenerativen Veränderungen, die mit der normalen Metamorphose der Tarsaldrüsenzellen nur noch entfernte Aehnlichkeit haben. Ausser diesen grossen Komplexen finden sich auch, namentlich in der Peripherie der Tumoren, kleinere, die ebenfalls vielfach unter sich und mit dem Haupttumor anastomosieren und teils solide Stränge und Nester, teils alveoläre Gebilde darstellen.

Die Zellen der Tumoren haben grosse Aehnlichkeit mit den Zellen Meibomscher Azini, doch sind sie etwas grösser, dunkel gefärbt und haben dunkel gefärbte Kerne mit vielfach deutlichen Kernkörperchen. Sie gleichen ganz den Basalzellen Krompechers, und mit Ausnahme von Fuchs hat kein Autor Stachelzellen beobachtet. Fuchs neigt zwar gerade wegen des Vorkommens dieser Zellen, die er in gewöhnlichen Talgdrüsen nie gefunden habe, zu der Auffassung, es handle sich in seinem Fall um eine Geschwulst der M.Dr., doch könnten hier auch Kunstprodukte vorliegen, zumal da solche Zellen auch in der normalen M.Dr. nicht vorkommen (das Oberflächenepithel reicht nur ein Stück weit in den Endgang der Drüsen hinein und nur im Mündungsstück unterliegen die innersten Zellagen einer leichten Verhornung (Virchow [87]) und ausserdem Stachelzellentumoren echte Hornperlen zu bilden pflegen, die, wie es scheint, im Fuchsschen Fall ebenfalls fehlten.

Von Mitosen ist nur selten berichtet worden. Krompecher fand sie in einem Fall in grosser Zahl, und auch in unserem Fall sind sie in verschiedenen Partien des Tumors teils verklumpt, teils in deutlichen Sternen allerdings nicht sehr zahlreich zu sehen. Ich fand sie auch im Oberflächenepithel, da wo es in engen Beziehungen zum Tumor trat, doch konnte hier von einem krebsigen Wachstum der Epidermis keine Rede sein.

Von den Hohlräumen, die die Zellen einschliessen, sind die grössten durch talgähnlichen resp. parakeratotischen Zerfall der zentralen Zellen grösserer Komplexe entstanden, hauptsächlich solcher, die ursprünglich dem Ausführungsgang angehörten oder nahestanden (z. B. in unserem Fall im Lidrandteil), andererseits dadurch, dass allseitig eingeschlossene Bindegewebsinseln nekrotisch zerfallen, womit Hämorrhagien ins Gewebe verbunden sein können. Doch scheint dies nie so plötzlich zu geschehen, dass Geschwulstpartikel in die Blutbahn eingeschwemmt würden. In den grösseren Komplexen kommen überdies, in der Regel mehr peripher, oft in grosser Menge ganz kleine Lumina vor

von der Ausdehnung einer oder nur weniger Zellen, wahrscheinlich dadurch, dass zwischen die Zellen eine schlecht färbbare Substanz sezerniert wird, wodurch mitunter die ganze Insel ein siebartiges Aussehen erhält. In den schmalen, vielfach nur aus zwei Zellreihen bestehenden Strängen, sehen wir oft plötzlich kleine kugelige Gebilde auftreten, die das Volumen des Stranges auf das Doppelte verbreitern und ganz aus schalig angeordneten, mit Pikrinsäure sich stark gelb färbenden, aber durchweg noch kernhaltigen Zellen bestehen, so dass man den Eindruck gewinnt, es handle sich um den gleichen, nur weniger weit vorgeschrittenen Prozess, wie bei den parakeratotischen Zysten der grossen Komplexe. Wieder an anderen Stellen sind alveoläre ein- oder höchstens zweireihig belegte Schläuche mit feinkörnigen, ganz schwach (nach v. Gieson z. B. graublau gefärbten) Massen gefüllt, und die sehr verschiedene Grösse dieser Räume macht es wahrscheinlich, dass sie auf dieselbe Weise entstanden sind wie die eben genannten siebartigen Lücken, nur dass sie hier entsprechend dem geringeren äusseren Widerstand sich bedeutend zu vergrössern Gelegenheit hatten. Die Vergrösserung kommt übrigens auch durch Schwund der Zwischenwände zustande.

Jedenfalls zeigen beiderlei Zystenbildungen, sowohl die durch Zelldegeneration, wie die durch Sekretionsvorgänge entstandenen, dass die Anaplasie dieser Tumoren keine besonders hochgradige ist, was bei der Bewertung der letzteren ins Gewicht fallen wird.

Das tarsale Bindegewebe bildet um den Tumor vielfach eine regelrechte Kapsel (Bock, Pause, Adamück), ist aber öfters an einer oder mehreren Stellen durchbrochen gefunden worden (Salzmann, Pause), oder kaum mehr nachweisbar (Baldauf, Nettleship, Hesse), je nach dem Grad der Ausbreitung des Tumors. Dabei ist das Bindegewebe in wechselndem Masse gewuchert und infiltriert und besonders an den Aussengrenzen und subkonjunktival von mehr oder weniger zahlreichen Lymphfollikeln durchsetzt (Nettleship, Grosz, Pause); eine starke Rundzellenanhäufung fand ich auch mitten im Müllerschen Muskel. Vielfach ist auch das Bindegewebe hyalin degeneriert, besonders die, die Geschwulstnester unmittelbar umziehenden Fasern. Dabei ist die Grenze zwischen Bindegewebe und Tumor fast immer scharf, es besteht sogar vielfach eine richtige Membrana propria, doch ist gerade in unserem Fall in der Lidrandgegend die Grenze völlig verwischt (s. o.), was ich aber weniger auf ein Eindringen des Tumors ins Gewebe (wofür gerade hier am wenigsten Wahrscheinlichkeit besteht), als vielmehr darauf zurückführen möchte, dass diese Partie der Exulzeration nahe steht und deshalb entzündliche Erscheinungen zeigt. Dafür spricht auch das Vorwiegen der polynukleären Leukozyten. Die lymphspaltenartigen Räume, die Salzmann vielfach zwischen Zellkomplexen und Bindegewebe fand, dürften wohl als Kunstprodukte, durch Schrumpfung entstanden, zu deuten sein.

c) Diagnose, Rezidiv und Prognose.

Die Uebereinstimmung, die unsere Tumoren in dieser Weise untereinander zeigen, ist nun aber keineswegs geeignet, sie histologisch zu einer besonderen Gruppe zu stempeln. Sie teilen sie vielmehr mit allen den Geschwülsten, die

Krompecher als „drüsenartigen Oberflächenkrebs, oder Fibroepithelioma bzw. Carcinoma basocellulare adenoides" usw., Ribbert (74) als „adenogenes Hautkarzinom" bezeichnet, und denen auch die von den Speicheldrüsen ausgehenden Zylindrome sehr nahe stehen. Es ist auch von verschiedenen Autoren (Fuchs, Sourdille) auf die Schwierigkeit, ja Unmöglichkeit der Diagnose des Ausgangspunktes in manchen Fällen rein aus dem histologischen Bild hingewiesen worden. Um aber doch, soweit dies überhaupt möglich ist, zu einer Abgrenzung dieser Neubildungen, die Adamück als „atypische Formen" des Lidkrebses bezeichnet, gegenüber anderen Lidtumoren zu gelangen, bedarf das oben im klinischen Teil Gesagte noch einer Ergänzung.

Mayeda teilt in seiner schon mehrfach benützten Arbeit die Lidkarzinome in vier Gruppen, entsprechend vier mehr oder weniger scharf umschriebenen Typen, die man beim Lidkarzinom anzutreffen pflegt. Die beiden ersten Gruppen umfassen die oberflächlichen Papillome und echten Plattenepithelkrebse, die vierte das Carcinoma simplex, das in seiner Genese jedenfalls nicht einheitlich ist. Die dritte Gruppe, in der älteren Nomenklatur vielfach als Ulcus rodens bezeichnet, bilden die Drüsenkarzinome der Haut, meist erst nach Jahren in die Tiefe wuchernde, frühzeitig aber oberflächlich exulzerierende Geschwülste, die, im wesentlichen in Uebereinstimmung mit Krompecher, als von den Talgdrüsen ausgehend angesehen werden. Mayeda bemerkt dazu: „Von den M.Dr. entstehende Karzinome, die zunächst Aehnlichkeit mit Chalazien haben würden, habe ich nicht gesehen; es muss aber darauf aufmerksam gemacht werden, dass einige wenige Tumoren gerade am unteren Lidrand lagen und hier dies nicht ausgeschlossen werden kann." Unter dem von ihm mitgeteilten Material konnte ich nur zwei Fälle finden, die diesen Forderungen einigermassen typisch entsprechen; wie vorstehend nachgewiesen wurde, gibt es aber eine ganze Reihe solcher Tumoren, die zweifellos zwar, wie die M.Dr. als bes. Modifikation mit den gewöhnlichen Talgdrüsen, ihrerseits mit den „drüsenartigen Oberflächenkrebsen" in Parallele gesetzt werden dürfen, aber auch wie Mayeda postuliert, entsprechend den anatomischen Merkmalen ihres Mutterbodens, auch klinisch ihre Besonderheiten gegenüber dem gewöhnlichen Ulcus rodens, als welches die Talgdrüsenkrebse klinisch auftreten, aufzuweisen haben.

Ein Hauptmerkmal der M.Dr. gegenüber den gewöhnlichen Talgdrüsen ist nun ihre bedeutende Längenausdehnung: sie erstrecken sich durch die ganze Höhe des Tarsus, während die Talgdrüsen nur dicht unter der Oberfläche liegen, weiterhin besitzen sie einen verhältnismässig langen Endgang mit eigener Mündung an der hinteren Lidkante, während die Talgdrüsen sich eng an Haarbälge anschliessen und in diese münden.

Das daraus sich ergebende theoretische Bild eines von den M.Dr. ausgehenden Tumors ist oben an Hand unseres eigenen Falles illustriert worden, es zeigt sich auch deutlich in den meisten Fällen der Literatur, die eingehend beschrieben sind, und schliesslich finden sich darunter einige Fälle, die wie die einzelnen Entwicklungsstadien ein und desselben Tumors aussehen: Krompecher (l. c.) bildet (Tafel IV Fig. 8) einen Schnitt des Groszschen Tumors ab, in welchem ein Gebilde zu sehen ist, das ganz den Eindruck einer durch einfache Vermehrung der Basalzellen (unter Verdrängung bzw. sistierter Bil-

dung der Talgzellen) hypertrophierten M.Dr. macht, „indem von einem konisch zugespitzten Basalzellenstrange seitlich kolbenartige und flaschenförmige zumeist gestielte Auswüchse ausgehen". Auch Bock (ähnlich Gosselin) findet die M.Dr. stark hypertrophisch (dabei allerdings schon konjunktivale Perforation), die Lumina, soweit solche innerhalb der Zellenmasse überhaupt vorhanden, stark mit talgartigen Massen gefüllt. Bei Nettleship scheinen viele Drüsenfollikel in einen gemeinsamen Ausführungsgang überzugehen. Bei Pause überwiegen ebenfalls noch die grossen kompakten Massen, doch ist sein Tumor schon gegen den Lidrand zu durchgebrochen, ähnlich verhält sich der Fall Salzmanns, in unserem eigenen und in einigen anderen Fällen ist die Tumorkapsel mehr oder weniger verschwunden, der Tumor hat sich unter immer feinerer Aufspaltung nach allen Seiten ausgebreitet, und bei Hesse sehen wir das Rezidiv einer immer weiter seitlich und nach der Tiefe sich ausbreitenden Neubildung vor uns. Eine Bevorzugung irgendwelcher Drüsenabschnitte scheint nicht durchgreifend vorzuliegen. Zwar nimmt Pause als Ausgangspunkt seines Tumors die Nähe des Lidrandes an, da der M. orbicularis völlig nach oben verdrängt war, doch war auch hier die Tiefe des Tarsus von einer grossen fluktuierenden Zyste eingenommen, und in dem Fall von Hesse scheinen nur die tieferen Abschnitte der Drüsen befallen, was, da es sich um ein Rezidiv handelt, noch besonders zu betrachten sein wird. Jedenfalls zeigen verschiedene Fälle und besonders auch der unsrige, die Drüsen in ganzer Länge befallen, was natürlich ein anderwärts anderes Verhalten, besonders ein an verschiedenen Stellen verschieden rasches Wachstum, nicht von vornherein ausschliesst, wodurch dann natürlich sowohl die inneren normalen Teile des Lides, als auch seine äusseren Konturen in etwas verschiedenem Masse verändert würden. In vereinzelten Fällen zeigt sich noch ein besonderes Merkmal: Pause beschreibt fünf nebeneinanderliegende längliche Stränge, Gabrielidès drei unscharf begrenzte Knötchen, in unserem Fall fanden sich zwei papilläre Erhebungen des Lidrandes etwa in der Mitte des Tumors. Man wird wohl nicht fehlgehen, wenn man daraus auf die Zahl der an der Tumorbildung beteiligten M.Dr. schliesst.

Zusammenfassend ist also bezüglich der Diagnose noch folgendes zu sagen: es gibt neben dem Ulcus rodens, dem oberflächlichen Drüsenkarzinom, an den Lidern noch eine Gruppe tiefer Drüsengeschwülste, die wirkliche Tumoren bilden und gleichzeitig klinisch und anatomisch betrachtet eine ziemlich gut umschriebene Gruppe darstellen, während die einzelnen Gesichtspunkte oft keine genaue Unterscheidung ermöglichen. Klinisch können sie in erster Linie Chalazien gleichen, die aber weicher zu sein pflegen und mehr in jugendlichem Alter auftreten, auch rascher zum Durchbruch kommen, stationär bleiben oder resorbiert werden können, ausserdem Sarkomen (Adamück) oder schliesslich von den Krauseschen Drüsen ausgehenden Tumoren, die aber noch viel seltener sind; histologisch ist zwar die gröbere Architektur für sie vielfach charakteristisch, im einzelnen aber gleichen sie völlig anderen adenogenen Neubildungen.

Rezidiv und Prognose verhalten sich ziemlich gleich wie bei den anderen hierher gehörenden Drüsentumoren. Rezidive entstehen wohl nur bei

ungenügender Exstirpation aus zurückgelassenen Tumorresten und sind meist leicht zu beherrschen. Die Prognose ist aber doch immer vorsichtig zu stellen. Zwar tritt so gut wie nie im primären Tumor ein regelloses Wachstum ein (s. das oben über Anaplasie Gesagte), aber schon das Durchbrechen des Tarsus beweist die geringe Neigung zum Stillstand, die Ulzeration ist immer mit grösseren Gefahren für das Auge verbunden, und von diesen Gesichtspunkten aus wären wohl manche der als Adenome angeführten Geschwülste schon auf die Seite der bösartigen Fälle oder wenigstens hart auf die Grenze zu setzen (z. B. Pause, Baldauf, Salzmann, der besonders auf den Gegensatz zwischen der mikroskopischen Benignität und dem plötzlichen raschen Wachstum hinweist), so dass man wohl sagen kann, jeder Tumor der M.Dr. hat die Tendenz, unaufhörlich weiterzuschreiten, und ist deshalb radikal zu behandeln.

Es sei hier aber nochmals ausdrücklich bemerkt, dass der bösartige Charakter weniger auf den Eigenschaften der Neubildung selbst, als vielmehr auf den geringen Dimensionen und der Verletzlichkeit ihres Entstehungsortes, nämlich des zudem schwer ersetzbaren Lides beruht.

Bei einigen Fällen könnte es zweifelhaft erscheinen, ob sie unter den Tumoren der M.Dr. aufgezählt werden dürfen. Fuchs, Wood, Snell haben selbst die endgültige Diagnose offen gelassen; der Fall Fuchs liegt auch sonst nicht ganz klar; Woods Fall ist der einzige, in dem von Pigment die Rede ist, ausserdem betrifft er ein sechsmonatliches Kind, während die nächst jüngsten Patienten $3^1/_2$ und 11 Jahre alt waren. Dagegen dürfte die Tarsalzyste, an die Snell denkt, doch wohl von einer M.Dr. ausgegangen sein, und ob sie mit dem Tumor, oder dieser aus ihr entstand, ist schliesslich nebensächlich; zystische Bildungen jeden Grades finden sich ja auch sonst häufig bei unseren Tumoren. Unsicher erscheint jedenfalls trotz der typischen anderen Beispiele, die zitiert werden, der von Sourdille beschriebene Fall. Die Art der Entstehung unter heftigen Schmerzen, der schleimige Inhalt, die zahlreichen psorospermienartigen Einschlüsse sind bei keinem der anderen Tumoren beobachtet worden und die Abbildungen bieten gerade keine Unterstützung der Diagnose. Schliesslich habe ich selbst einige Tumoren zu den M.Dr. in Beziehung gesetzt, bei denen dies von den Autoren nicht geschehen war. Es sind dies die Fälle von Thiersch, Monthus (62) und Markbreiter (59). Soweit ich die Tumoren kennen lernen konnte, scheint mir besonders bei den beiden ersten dies Vorgehen berechtigt. J. Markbreiter vermutet in den Wucherungen tubulöser Drüsen im nasalen Teil der Kerbe eine vielleicht bösartige Adenombildung; analog kann man wohl die Neubildung Meibomscher Azini auffassen, über die sie allerdings nichts weiteres bemerkt. Schliesslich ist in meinen Berichten über die Fälle von Knapp und Adamück noch von weiteren Fällen die Rede, doch war es mir nicht möglich, die Originale zu erhalten. An dem Gesamtresultat dürfte sich durch sie auch nichts mehr ändern.

d) Zur Aetiologie und Genese.

Die Aetiologie des Karzinoms ist trotz heissen Bemühens der Forscher und trotz der Häufigkeit der Erkrankung (die bösartigen Neubildungen gehören zu den häufigsten Todesursachen der zweiten Lebenshälfte, s. Prinzing, Handbuch der mediz. Statistik 1906) noch vollständig dunkel. Sogar über den Krebsparasiten wogt der Streit noch ungemindert hin und her. Ribbert (74) kommt zu dem Schluss, „dass für den, der die Entstehung und das Wachstum des Krebses kennt, das Suchen nach einem Parasiten von vornherein aussichtslos ist". Abgesehen davon aber, dass trotz der eindringlichen Darstellungen Ribberts in seinem schönen Buch über das „Karzinom des Menschen" und in anderen Werken, noch manches über Entstehung und Wachstum des Krebses von einer einwandfreien Kenntnis weit entfernt ist; so wird doch neuerdings wieder besonders von v. Dungern (27), auf Grund der Massenerkrankungen bei Tieren und anderen Beobachtungen darauf hingewiesen, dass eine parasitäre Ursache eben schliesslich doch nicht unmöglich sei.

Bekannt ist das Auftreten von Karzinomen unter der Einwirkung verschiedener Chemikalien oder auch der Röntgenstrahlen, Erscheinungen, die dem Verständnis bedeutend näher liegen als der Krebsparasit; aber auch sie konnten noch keine volle Aufklärung bringen. Unter den chronischen Reizen schreibt Mayeda für das Hautkarzinom im speziellen der Unreinlichkeit ein besonders hohes Mass von ursächlicher Bedeutung zu. Es ist aber nicht recht zu verstehen, warum diese Ursache, die im allgemeinen auf grössere Körpergebiete zu wirken Gelegenheit hat, nur an einer zirkumskripten Hautstelle (die multiplen und ausgebreiteten Karzinosen sind recht selten), oder gar in einer einzelnen Drüse ein Karzinom erzeugen soll, wenn man nicht eine besondere Disposition eben dieser Stelle und eben dieser Drüse annehmen will, die sich vielleicht auch bei anderer Gelegenheit äussern könnte — und damit wäre die ganze Unreinlichkeit gegenüber den inneren Ursachen wieder auf einen recht sekundären Platz zurückgedrängt.

Auch Heredität, Rasse und ähnliche Faktoren haben uns bis jetzt keinen Aufschluss über die Krebsentstehung geben können.

Uebrigens ist auch in unserem ganzen Material keine Angabe bezüglich der Aetiologie zu finden (der Fall Markbreiter ist zu vereinzelt und zu unsicher). Zum echten Chalazion scheinen die Geschwülste der M.Dr. in keiner direkten Beziehung zu stehen, sie müssten sonst doch wohl häufiger vorkommen.

Man hat andererseits versucht, mit dem Mikroskop Aufschluss über die Krebsgenese zu erhalten. In erster Linie ist es gegenwärtig

Ribbert, der ein enormes Material untersucht hat und mit Entschiedenheit für die primäre Rolle des Bindegewebes eintritt. Er schliesst sein Buch über das Karzinom des Menschen mit folgendem zusammenfassenden Satz: „Das Karzinom entsteht auf Grund einer durch Epithelprodukte bewirkten, die Differenzierung des Epithels vermindernden und sein Tiefenwachstum auslösenden subepithelialen Entzündung". Gewiss, unter beginnenden Karzinomen besteht Wucherung und Infiltration des Bindegewebes, sie ist, wie Ribbert selbst sagt, verursacht durch Epithelprodukte. Diese Epithelprodukte können aber keine normalen sein, sonst würden sie keine Entzündung machen, und da sie dies eben tun, kann man leider nicht entscheiden, ob das Epithel nicht auch in unverändertes Bindegewebe einwuchern würde. Als primär wird damit aber doch ein Vorgang im Epithel zugegeben, nämlich die Produktion abnormer Stoffe, und sollte nun nicht gerade diese nur von einem in besonderer Art differenzierten Epithel ausgehen können? Es gibt ja so viele subepitheliale Entzündungen, frische und alte (Narben), wo tausendfach die normale Beziehung zwischen Bindegewebe und Epithel gestört sein könnte, und doch tritt relativ selten Karzinombildung ein. (Immerhin legt Theilhaber (83a) einen besonderen Nachdruck auf Narbenbildung und die dadurch verursachte schlechte Ernährung des Epithels, die zu Krebsentstehung disponiere, und verlangt deshalb eine energische Behandlung aller frischen Narben mit hyperämisierenden Massnahmen). Uebrigens ist damit die Frage nur um ein Glied hinausgeschoben. Wodurch ist diese abnorme Produktion des Epithels verursacht? Von aussen (Chemikalien, Traumen usw.), von innen (Gewebssäfte, Entzündungen, also diesmal wirklich primär) oder aus dem Epithel selbst (angeborene Disposition zur „Entdifferenzierung", schlummernde und versprengte Keime)? — es sind immer wieder dieselben Fragen, und vielleicht werden uns in Zukunft Serologie und Zellchemie weiterbringen, als es bisher das Mikroskop vermochte.

So bietet auch unser Material in Beziehung auf Genese keinerlei Anhaltspunkte, vor allem da es sich um lauter ausgebildete Tumoren handelt und darin hat Ribbert sicher recht: die Genese kann mikroskopisch nur in den Anfangsstadien studiert werden und die Randpartien ausgebildeter Tumoren nützen uns gar nichts. Deshalb muss ich auch alles, was in dieser Beziehung von den Autoren mitgeteilt wird, mit Misstrauen betrachten. Ich glaubte selbst längere Zeit, in dem von mir untersuchten Tumor einen primären Ausgang vom Oberflächenepithel nachweisen zu können. Die Beziehungen beider Bestandteile sind in manchen Schnitten in der Lidrandgegend dermassen enge, dass eine Trennung unmöglich schien. Man muss aber bedenken, dass die Ausbreitungsmöglichkeit der in ganzer Länge wuchernden Drüse

im Mündungsgebiet überhaupt eine beschränkte war, dass die Stränge hier, wie ja deutlich zu sehen, dicht unter der Oberfläche vordringen und vor der eben bevorstehenden Exulzeration mit ihr in Verbindung treten mussten, dass vielfach im Bereich geschwulstartiger und entzündlicher Bildungen das Oberflächenepithel Papillen zu treiben pflegt und, wenn sich beide dann durchdringen, Geschwulststränge zwischen Epithelfältelungen zu liegen kommen, schliesslich eine Differenzierung schlechthin unmöglich wird.

Sekundär sind aber nicht bloss die Beziehungen zur Oberfläche in unserem eigenen Tumor, sekundär sind sicher auch alle die Bilder der Autoren entstanden, aus denen der primäre Ausgang der Geschwülste von normalen M.Dr. erwiesen werden soll. Ein so frühes Stadium zeigt kein einziger der hier gesammelten Fälle (von dem Markbreiterschen sehe ich hier ab) und die Abbildung, die Krompecher von dem Groszschen Fall gibt, zeigt zwar eine völlig adenomatöse Meibomsche Drüse (ein blosses Tiefenwachstum eines ursprünglich kürzeren Gebildes, scheint in dieser Form ausgeschlossen), aber keine Spur von normalen Azinis; was übrigens Krompecher auch nicht behauptet. In erster Linie habe ich hier den von Hesse mitgeteilten Fall im Auge. Hier soll die adenomatöse Umbildung normaler Azini direkt zu sehen sein. Wo finden sich aber diese Bilder? In den Randpartien eines Geschwürs. Eines Geschwürs, das aus einem Rezidiv entstanden ist. Nun wächst aber ein Karzinom aus sich heraus, zentrifugal ziemlich gleichmässig nach allen Seiten, wenn es sich um so allseitig begrenzte Gebilde handelt, und der Entstehungsort befindet sich in der Mitte, in diesem Fall also da, wo das ganze Lid perforiert war. In den Randpartien aber tritt der Tumor mit bisher normalen Gebilden in engste Beziehung, die also stets sekundär ist, man müsste denn gerade eine fortschreitende krebsige Degeneration an den Rändern annehmen, wie sie aber gegenwärtig fast allgemein abgelehnt wird. Aehnlich dürfte es sich bei Salzmann und einigen anderen verhalten.

Zum Schluss noch Eines. So wenig Bestimmtes wir über die Genese der Karzinome zu sagen imstande sind, so sicher lässt gerade bei den hier behandelten Tumoren in vielen Fällen der Ausgangsort sich feststellen. Zumal in unserem eigenen Fall unterliegt es gar keinem Zweifel, dass der Tumor aus ektodermalen Gebilden, nämlich den Meibomschen Drüsen entstanden ist. Nun gibt es aber Autoren, die Geschwülste vom Bau der Adenome vom Endothel, nämlich vom Lymphendothel ableiten. Besonders Borst hält an der endothelialen Abkunft vieler adenomartiger Tumoren, die ihren Sitz in der Haut haben, besonders der meisten Basalzellentumoren Krompechers (nach Clairmont [21]) fest. Betrachtet man in unserem Tumor die seitlichen

Partien, so findet man auch hier Tumorabschnitte, die in ihrer hochgradigen Neigung zu Lumenbildung und Abflachung der Zellen, auch in der Art ihres Weiterkriechens verstehen lassen, dass man, wenn man nur solche Gebilde vor sich hat, an endotheliale Abkunft denken kann. Sie sind aber nachweislich nur die Ausläufer eines sicher ektodermalen Tumors, und deshalb erscheint es schliesslich sehr fraglich, ob man nicht alle ähnlichen Gebilde jedesmal vom Ektoderm ableiten muss. Dies wäre wohl ungezwungener als die Entstehung der gleichen Tumoren aus Ektoderm und Endothel, zumal da auch die am meisten verführerischen Bilder doch noch recht entfernte Aehnlichkeit mit wirklichen Endothelzellen haben.

II. Ueber die Therapie der Lidgeschwülste.

Die verschiedenen Möglichkeiten des Vorgehens gegen die Lidgeschwülste sind besonders von kosmetischen Gesichtspunkten aus bei Axenfeld-Brons (8) in Kürze dargestellt; daselbst findet man auch ausführliche Literaturangaben. Seitdem hat sich auf diesem Gebiet wenig geändert, und ich kann mich deshalb darauf beschränken, das dort Gegebene zu ergänzen, insbesondere was mir aus der Literatur seither oder nachträglich bekannt geworden ist, zusammenzustellen und die Erfahrungen der hiesigen Klinik mitzuteilen. (S. auch Taf. II.)

Im Gesicht und besonders an den Augenlidern hat die Geschwulsttherapie gegenüber anderen Körperregionen ganz besondere Aufgaben, um deren Erfüllung sich gegenwärtig die verschiedensten Methoden bemühen. Ausser der Sicherheit der Heilung, die immer an erster Stelle stehen wird, soll eine Verunstaltung des Gesichts möglichst vermieden und zugleich die normale Funktion des kranken Organs möglichst wieder hergestellt werden.

1. Medikamentöse Massnahmen.

Am wenigsten werden diese Anforderungen erfüllt von den meisten medikamentösen Massnahmen; sie sind deshalb grossenteils verlassen worden, trotz ihrer relativ einfachen Handhabung. In der Regel handelt es sich um scharfe Aetzmittel, die, wie auch der Paquelinsche Brennstift, normales Gewebe wie krankes zerstören und bei langsamer Heilung schlechte kosmetische Resultate geben.

Indessen werden neuerdings von zwei Mitteln nach allen Richtungen günstige Resultate berichtet; ich meine die Zellersche Arsenik-

zinnoberpaste, die mit innerlichen Gaben von Kieselsäure kombiniert wird und das in Italien angewendete Jequiritin. So weit sich bis jetzt übersehen lässt, sind die Resultate Zellers (93) recht gute; das Krebsgewebe wird nach seinen Angaben viel mehr angegriffen als das normale, das entstehende Geschwür reinigt sich rasch unter einfacher Salbenbehandlung und hinterlässt kleine glatte Narben. Schick (78) stellt diese Erfolge auf eine Stufe mit dem durch Röntgenstrahlen, Radium und Fulguration Erreichbaren, hält sie auch bei tiefen Karzinomen für möglich, meint aber doch, dass die operablen Tumoren dem Messer vorbehalten bleiben sollten; man wird auch in Betracht ziehen müssen, dass bei grösseren Tumoren, wie Zeller selbst sagt, die Schmerzhaftigkeit eine ganz erhebliche zu sein pflegt, auch ist die Zeit noch zu kurz, als dass man von Dauererfolgen sprechen könnte.

Sehr Günstiges berichten die Italiener über die von Rampoldi eingeführte Jequiritytherapie, die in Form von Gelatinetabletten oder als Extrakt in loco angewandt wird. Gerühmt wird vor allem die rasche Wirkung und die glatte Vernarbung; Grignolo (39) hat in Intervallen während der Behandlung kleine Gewebsstückchen untersucht und fand ausgesprochene Degenerationserscheinungen an den Krebszellen als Beweis elektiver Wirkung, neben starker Bindegewebswucherung, welch letztere Skarifikationen nötig mache, um dem Mittel den Weg in die Tiefe zu bahnen. Bezüglich Nebenerscheinungen berichtet u. a. Boggi (14) von starker Bulbusreizung bei einem bis an die Karunkel reichenden Tumor. Von Rezidiven ist mir nichts bekannt geworden. Uebrigens scheint in Deutschland noch niemand persönlich Erfahrungen über das Mittel zu besitzen.

Schliesslich teilt noch Cusner (23) die Heilung eines Lidkankroids bei einem 60jähr. Patienten mit, die er in 45 Tagen durch 20 Einspritzungen von 10proz. Formol erzielte.

Es sei mir erlaubt, gleich an dieser Stelle einige vereinzelte Verfahren anzuführen, die eigentlich anderen Gruppen angehören, aber als Ueberleitung zu den radiologischen Methoden dienen mögen.

Widmer (91) setzte ein bei einem 73jähr. Mann aufgetretenes Plattenepithel-Karzinom dem Sonnenlicht aus unter Benützung eines besonderen Reflextrichters, der eine beträchtliche Steigerung der Lichtstärke und Wärmeproduktion ermöglichte. Nach viermaliger $^1/_2$ stündiger Bestrahlung sei das Kankroid geheilt.

Cargill (19) behandelte ein exulzeriertes Karzinom der Nase und des Lides und zwar das Geschwür der Nase mit Jonisation, unter Vermittlung einer 2proz. Zinc. sulf.-Lösung, in die die positive Elektrode getaucht war. Er liess einen Strom von 2 M.A. 7 Min. einwirken, wiederholte die Prozedur nach 2 Tagen und nach 19 Tagen war das

Geschwür geheilt. Dagegen war das Lidgeschwür, das 20 Röntgenbestrahlungen von je 7 Min. Dauer durchmachte, noch nicht geheilt. Weiteres konnte ich über diese beiden Fälle nicht erfahren.

2. Radiologische Methoden.

Es werden gegenwärtig vier verschiedene radiologische Methoden in grösserem Umfange in Anwendung gebracht. Die Röntgenstrahlen sind schon am längsten bekannt und werden in seltenen aber langdauernden, oder in häufigeren kurzen Sitzungen appliziert, ihnen folgte das Radium, das als Radiumbromid meist in Glasröhrchen verwendet wird und neuerdings sind neben diesem das Mesothorium und sein Umwandlungsprodukt, das Thorium X, ersteres lokal in Firnisplatten, Kapseln, Glas- oder Metallröhrchen, letzteres gelöst in physiologischer Kochsalzlösung, intratumoral oder intravenös anwendbar, als starke Konkurrenten des Radiums aufgetreten, da sie relativ einfach herstellbar, billiger und in ihren bisherigen Erfolgen dem Radium gleichwertig sind (nach Caan [17]).

In ihrer Wirkungsweise zeigen alle gewisse Verschiedenheiten, auch sind die Erfolge noch wechselnd, was allerdings z. T. auf die Schwierigkeit der Dosierung zurückzuführen ist. Doch ist die Beeinflussung der Tumoren vielfach eine so frappante, dass bei richtiger Technik und Auswahl der Tumoren an endgültigen Heilungen nicht zu zweifeln ist.

Die Röntgenstrahlen scheinen eine bessere Tiefenwirkung zu haben als das Radium. Andererseits scheinen ihnen manche Tumorarten besonderen Widerstand zu bieten. So berichten Joseph u. Siebert (46): „Bei einem Epithelioma adenoides cysticum und einem ausgedehnten Adenoma sebaceum haben wir auch bei energischen Dosen keine augenscheinlichen Erfolge gehabt“ und Hagenbach (41) erhielt bei einem Karzinom der Stirn und des Augenwinkels nur an der Stirn Heilung, während am Augenwinkel die Bestrahlung erfolglos blieb und eine plastische Operation nötig machte. Aehnlich versagte die Röntgentherapie in einem Fall von Hirsch (44) gänzlich bei dem konjunktivalen Anteil des Tumors, während an der äusseren Haut Heilung eintrat. Die Erfahrungen von Joseph u. Siebert würden die Anwendung von Röntgenstrahlen bei Adenomen der Meibomschen Drüsen trotz der Tiefenwirkung, die sie besonders verlangen, wenig aussichtsreich erscheinen lassen und Körbl (51) warnt überhaupt vor Röntgenbestrahlung bei Basalzellentumoren: diese können, abgesehen von Uebergangsformen, in einer dem Plattenepithelkrebs identischen Form rezidivieren, bilden also eine morphologisch nicht völlig abgeschlossene Entwicklungs-

form und seien deshalb als nicht weniger maligne anzusehen als echte Plattenepithelkarzinome. Da bis jetzt diese weitere Differenzierung nur an mit Röntgenstrahlen behandelten Basalzellentumoren beobachtet wurde, so schliesst Körbl, dass diese den Differenzierungsreiz abgegeben haben könnten. Ausgeschlossen ist dies nicht, es handelt sich aber dabei vielleicht nur um auf Basalzellentumoren aufgepfropfte Röntgenkarzinome, die bei geeigneter Technik vermieden werden könnten.

Auch Aschoff (6) fand in den mit tiefwirkenden Röntgenstrahlen behandelten Mamma- und Zervixkarzinomen neben degenerativen Veränderungen der Krebszellen „Umstimmung" mancher Partien in verhornende Krebsformen und sieht in dieser Umwandlung in eine weniger bösartige Form eine günstige Wirkung der Röntgenstrahlen. Dies würde, so sehr es im tatsächlichen mit Körbls Mitteilungen übereinstimmt, also nicht gegen die Anwendung der Röntgenstrahlen bei Basalzellenkrebsen sprechen. Bedenklich erscheint aber, dass diese Umstimmung nicht nur an Krebs-, sondern auch an normalem Drüsengewebe beobachtet wurde. Jedenfalls scheinen die Ansichten über die grössere Malignität der Basalzellen- oder verhornenden Plattenepithelzellenkrebse noch geteilt zu sein.

Interessante Einblicke in die Wirkungsweise der Röntgen- und Radiumstrahlen gewähren die neuerdings veröffentlichten Untersuchungen von Freund und Caminer (30). Es zeigte sich nämlich, dass bei intensiver, therapeutische Dosen überschreitender Einwirkung der Röntgenstrahlen die in normalem Serum und normalem Gewebe vorhandene Fettsäure, die ihrerseits Karzinomzellen zu zerstören imstande ist, verschwand. Andererseits gelang es durch Radiumbestrahlung aus Karzinomserum und Karzinommuttergewebe, die selbst Karzinomzellen unverändert lassen, ja sogar gegen normales Serum schützen, eine die Karzinomzellen zerstörende Säure frei zu machen. Als Quelle dieser Säure wurde das Nukleoglobulin erkannt. Auf diesem Wege liesse sich auch eine Mitteilung Schimanowskys (79) verstehen, die man anfangs bezweifeln möchte. Er behandelte ein Karzinom des unteren und des halben Oberlids und der Plica semilunaris, indem er zwischen zwei Uhrschalen ein Radiofor abwechslungsweise immer 12 St. auf die verschiedenen Stellen auflegte. Nach 6 Tagen zeigten sich Epithelinseln, nach 12 Tagen völlige Reinigung. Eine Probeexzision ergab normale Epithelinseln, die ohne Zusammenhang mit den Rändern des Geschwürs nur durch Rückbildung aus Krebszellen entstanden sein sollen. In der Tiefe fanden sich noch typische Krebsnester, da die Einwirkung noch zu kurz gewesen sei. Warum kleine Dosen Röntgenstrahlen gerade umgekehrt wie grosse wirken, ist aus den Freundschen Untersuchungen allerdings noch nicht ersichtlich (vielleicht handelt es sich zuerst um eine An-

regung, dann um eine Lähmung der Säurebildung?). Jedenfalls ist aber der Schluss sehr naheliegend, „dass auch der spontanen Karzinombildung ein Verschwinden der Fettsäure vorausgeht".

Eine Differenz in der Röntgen- und Radiumwirkung zeigt sich nach Freund (31) auch insofern, als endokutane Adrenalininjektionen die Haut bei beabsichtigter Tiefenwirkung vor Röntgenstrahlen schützen. Dagegen zeigt die injizierte Stelle bei Radiumanwendung sofort eine lebhafte Rötung und erst bei einer nach zirka 10 Tagen eintretenden zweiten Reaktion zeigt sich ein geringeres Erythem der mit Adrenalin vorbehandelten Stellen. Der Mechanismus dieser Erscheinung ist aber noch unklar.

Auf Grund solcher experimenteller Ergebnisse ist es einigermassen verständlich, dass in manchen Fällen mit Radium Erfolge zu erzielen sind, bei denen die Röntgentherapie versagt hat. Hier ist besonders der von Hirsch (l. c.) mitgeteilte Fall interessant: Der gegen Röntgenstrahlen resistente konjunktivale Anteil des Tumors heilte auf Radium prompt ab. Cavara (20) berichtet von 16 Fällen, die mit Radium recht gute Resultate gaben. Besonders geeignet scheinen ihm Basalzellentumoren zu sein, die nach Körbl (l. c.) sich für Röntgenbehandlung nicht eignen sollen. Das Radium wird in der Regel in viel längeren Sitzungen angewendet, ohne bei geeigneten Vorsichtsmassregeln Schaden zu stiften. So hat Del Mazo (60a) ein faustgrosses Lidepitheliom in $1^1/_2$ Monaten mit 9proz. Radiumbromid im ganzen 228 Stunden bestrahlt und geheilt, ohne dass eine Liddeformation oder in den nächsten 5 Monaten ein Rezidiv eintrat. Andererseits sind auch bei Radium eine ganze Anzahl Misserfolge, vor allem baldige Rezidive, vorgekommen, worüber Axenfeld-Brons (l. c.) berichten.

Bezüglich des Mesothoriums und des Thoriums X beschränke ich mich auf die Mitteilung Caans (l. c.), dass das erstere eine starke, das Geschwulstparenchym aufspaltende Bindegewebswucherung und dann auch Degeneration der Tumorelemente selbst verursacht, während beim Thorium X die Schädigung des Parenchyms der Bindegewebswucherung eher vorauszugehen scheint. Bemerkenswert ist aber auch, dass der Prozess trotz weiterer Anwendung früher oder später zum Stillstand kommen kann!

Ueber die aus der Augenklinik Freiburg stammenden und in der hiesigen Hautklinik mit Röntgenstrahlen behandelten Patienten mit Lidkarzinomen hat Tischner (85) ausführlich berichtet. Meine Absicht, eine Nachuntersuchung dieser 5 Fälle, die nun alle schon mehrere Jahre zurückliegen, zu veranstalten, konnte leider nur z. T. durchgeführt werden, da von den teilweise weit entfernt wohnenden Patienten sich nur zwei wieder in der Klinik zeigten. Eine Frau, die zur Zeit von

Tischners Publikation noch in Behandlung stand, konnte ich neuerdings wieder untersuchen und will deshalb zunächst ihre Krankengeschichte im Auszug mitteilen.

Bei der Pat. Th. K., einer 71jähr. Frau, hatte sich in der Mitte des l. Unterlides innerhalb 5 Monaten eine Geschwulst gebildet, die anfangs Dezember 1910 etwa pfennigstückgross und in der Mitte exulzeriert war. Nach zweimaliger Bestrahlung im Dezember war die Geschwulst wesentlich kleiner, insbesondere das Geschwür epithelisiert und die wallartigen Ränder kleiner geworden, wenn auch ebenso derb wie anfangs. Während sie bis Ende Mai 1911 noch 7 mal bestrahlt wurde, ging die oberflächliche Rückbildung noch weiter vor sich, doch erschien die Geschwulst im ganzen etwas grösser geworden. Bis Mitte Juni erfolgte dann eine fortschreitende Verkleinerung und nur die Infiltration des Tarsus schien fortzubestehen, ja sogar weiterzuschreiten. Doch wurde die Patientin jetzt entlassen.

Jetzt, nach fast 2 Jahren, bietet sich folgender Anblick:

Aus der Ferne ist an dem linken Unterlid so gut wie keine Abnormität zu sehen. Nur bei genauer Betrachtung und beim Vergleich mit der anderen Seite zeigt das Lid in der Mitte eine geringe Einsenkung und Verschmälerung des Lidrandes. Die äussere Haut ist an dieser Stelle etwas blässer als sonst, aber zart und vollkommen frei beweglich, der Lidrand und eine angrenzende Stelle der Konjunktiva ganz leicht narbig verändert. Im ganzen Lid ist keinerlei Verdickung und Verhärtung zu finden. Zilien fehlen, doch fällt dies nicht auf, da sie auch rechts von ganz heller Farbe sind. Funktionell und kosmetisch ist das Resultat sehr gut, ein Rezidiv hat sich bisher, wie gesagt, nicht eingestellt, und die bei der Entlassung vor 2 Jahren noch bestehende Tarsusinfiltration dürfte wohl das Produkt der entzündlichen Reaktion auf die Bestrahlung gewesen sein, das sich später wieder zurückbildete.

In ganz entsprechender Weise ist das Karzinom der Frau H. C., von dem Tischner berichtet, günstig beeinflusst worden.

Das fast 2 cm lange Ulkus heilte schon nach einigen Bestrahlungen (1907/08) ab und bis jetzt (Februar 1913, also nach 5 Jahren) ist noch kein Rezidiv aufgetreten. Der Lidrand ist nur auf die Strecke des einstigen Ulkus ein wenig verschmälert und eingesunken, in eine glatte weissliche Narbe verwandelt, auch fehlen hier die Zilien. Vor dem Tränenpünktchen bildet die Haut ein kleines Knötchen, das aber keinerlei Verhärtung zeigt und vielleicht nur durch den Kontrast gegenüber der sich daran anschliessenden Narbe in die Augen fällt. Kosmetisch und funktionell ist das Resultat völlig einwandfrei und auch die Rezidivgefahr ist nach so langer Zeit eine minimale geworden.

Dagegen zeigte der zweite von den beiden Fällen Tischners, die ich untersuchen konnte, ein Rezidiv.

Es handelt sich um die Frau F. K., die nach vier Bestrahlungen im September 1910 mit nur ganz geringer Rötung und einigen weisslichen Pünktchen auf der etwas erhabenen Stelle des einstigen Lidrandkarzinoms entlassen worden war. Nach fast zwei Jahren im Sommer 1912 trat an derselben Stelle ein neues Geschwür auf, das, da die Frau wegen anderweitiger Erkrankung nicht transportabel war, allmählich an Grösse zunahm. Vom Oktober 1912 bis Januar 1913 fanden dann wieder drei Bestrahlungen in der von Tischner angegebenen Weise statt, und am 20. Februar 1913 war das Geschwür bereits wieder epithelisiert und wesentlich kleiner geworden, und es besteht die Aussicht, bei fortgesetzter Behandlung noch völlige Heilung zu erzielen.

Abgesehen von diesem Fall, dessen Behandlung, nach dem Entlassungsbefund und dem Rezidiv zu schliessen, offenbar zu früh abgebrochen worden war, haben wir also hier zwei Fälle vor uns, in denen die Röntgenstrahlen den an sie gestellten Forderungen: rasche Heilung ohne Entstellung und ohne Funktionsstörung des Lides, vollständig gerecht geworden sind [1]), und von denen wenigstens der eine so gut wie sicher beweist, dass die Röntgentherapie auch einer rezidivfreien dauernden Heilung fähig ist. Beide Male handelt es sich um die flache, rasch exulzerierende Form des Oberflächenkrebses, das Ulcus rodens, und wenn diese Tumoren, wie es Mayeda beschrieb, in überwiegender Zahl von den Talgdrüsen der Haut abstammen und (nach Krompecher) Basalzellengeschwülste darstellen, so würde das doch sehr gegen Körbls Ansicht sprechen, dass bei Basalzellentumoren die Röntgentherapie kontraindiziert sei.

Immerhin sind sich fast alle Autoren darin einig, dass einstweilen noch die Strahlentherapie das Messer des Chirurgen nicht verdrängen kann. Bei der Strahlentherapie liegt nur äusserlich die Gefahr nahe, dass manche Patienten, die nur ein hartnäckiges Geschwür sehen, und über die Natur ihres Leidens nicht genügend orientiert sind, ausbleiben, sobald sich eine gewisse Besserung zeigt, in der Annahme, es werde nun auch noch vollends von selbst gut werden; wogegen sie bei der chirurgischen Behandlung gezwungen sind, bis zur Heilung zu bleiben. Andererseits sollte man meinen, der längere Krankenhausaufenthalt bei Operation, oder die grösseren Kosten bei Bestrahlung (die übrigens späterhin vielfach von Kassen getragen werden dürften) könnten durch die äusserst geringe Beschränkung der Erwerbstätigkeit und freien Bewegung, die die Strahlentherapie ermöglicht, aufgewogen werden. In der Bewertung der Methoden wird man sich Tischner anschliessen können, der kleine, frei beweglich in der Haut sitzende Tumoren oder solche, die zwar das Lid in ganzer Dicke zu entfernen zwingen, aber in so schlaffen Lidern sitzen, dass die Wundränder ohne Plastik vereinigt werden können, dem Chirurgen vorbehalten wissen möchte; oder auch die ganz grossen, die zur Schliessung des Defekts doch noch einer plastischen Operation bedürfen.

Die übrigen wird man zunächst am besten der Strahlentherapie zugänglich machen und erst wenn diese auch nach längerer Behandlung versagt oder der Patient die Geduld zu verlieren und wegzubleiben droht, wird man zum Messer zu greifen gezwungen sein, denn wirklich gefährliche Verschlimmerungen sind bei Strahlentherapie nur ganz selten gesehen worden, auch kann eine Gefährdung des Bulbus sicher vermieden werden.

[1]) Die Technik ist bei Tischner angegeben: mittelweiche Röhren; Sitzungen von 1—3 Min. Dauer in 8—14 tägigen Intervallen.

3. Chirurgische Behandlung.

Allerdings verfügen einstweilen noch nur die grösseren Institute über die Einrichtungen zur Strahlentherapie und schon von diesem Gesichtspunkt aus ist es sehr zu begrüssen, dass die Bemühungen um gute Methoden zum plastischen Ersatz ganzer Lider in neuerer Zeit zu befriedigenden Erfolgen geführt haben; besonders ist dies bei der von Büdinger (15) angegebenen Plastik der Fall. Die Heilung des Karzinoms ist mindestens ebenso sicher wie bei Strahlentherapie; schon wenn man einen halben Zentimeter ausserhalb des fühlbaren Tumors exzidiert, darf man annehmen, im Gesunden zu operieren (s. das obenbeschriebene Ca. der M.Dr.), die Aussichten bezüglich der Funktion sind wenigstens am Unterlid nicht schlecht, und geringe kosmetische Mängel dürften bei einem grossen Teil der Patienten kaum ins Gewicht fallen.

In vielen Fällen, wo es sich nur um Teilersatz eines Lides handelt, wird man ganz individuell verfahren und ich kann an dieser Stelle darauf verzichten, die zahlreichen angegebenen Methoden aufzuzählen. Hier soll nur noch über drei Fälle von Totalplastik der Lider berichtet werden, die an der Freiburger Klinik von Herrn Geh.-Rat Axenfeld operiert wurden. Zwei von ihnen betrafen das Unterlid und wurden nach Büdinger behandelt, ein Oberlid wurde durch einen grossen gestielten Stirnhautlappen mit Ersatz der Konjunktiva durch Mundschleimhaut neu gebildet.

Fall I.

Frau F. K, 45 J. alt, bemerkte vor einem Jahr eine kleine Warze am linken Unterlid, die allmählich wuchs und sich bald in ein immer grösser werdendes Geschwür verwandelte. Bei der Aufnahme erstreckte sich dieses, etwa 5 mm nasalwärts vom äusseren Lidwinkel beginnend, über den ganzen Lidrand bis zum unteren Tränenpünktchen, und abwärts fast $1^1/_2$ cm auf die Lidhaut und griff in der Mitte auch ca. 4 mm auf die Bindehaut über. Da das Tränenpünktchen geopfert werden muss, wird zunächst das l. untere Tränenröhrchen ausgiebig geschlitzt. Andern Tags wird das Karzinom exzidiert und zwar nasal bis in die Mitte des Tränenröhrchens, temporal bis nahe an den Canthus externus. Hier bleiben ca. 3 mm des Lides in ganzer Dicke stehen. Hierauf wird aus der linken Ohrmuschel der Grösse des Liddefektes entsprechend ein Hautknorpellappen entnommen, der Knorpel an der dem Lidrand und dem nasalen Winkel entsprechenden Seite beträchtlich gekürzt und dieser Lappen durch 5 Seidensuturen an der Uebergangsfalte, dem temporalen Lidrest und der Umgebung des Tränenröhrchens fixiert, so dass der Lappen gut am Bulbus steht. Die Vorderfläche wird durch einen gestielten Hautlappen aus der Wange gebildet, der an der Lidkante mit dem Knorpellappen durch drei Matratzennähte vereinigt wird. Schluss der Exzisionsstelle durch quere Nähte. Das neugebildete Lid steht nun noch ein wenig vom Bulbus ab, ermöglicht aber völligen Lidschluss. Schluss der Ohrwunde. Trockener Verband auf Auge und Ohr. In der ersten Woche bildet sich am nasalen Ende eine kleine Nekrose des Knorpels, die vorsichtig mit der Schere abgetragen wird. Bei der Ent-

lassung ist aber alles fest vernarbt, von normaler Farbe, die Lage des nur wenig gewulsteten Lides am Bulbus gut, der Lidschluss vollkommen und der Rest des Tränenröhrchens bequem durchspülbar.

Den jetzigen Zustand (nach 4 Jahren) zeigt die Abbildung 1: Das Lid steht sehr gut und liegt fast völlig dem Bulbus an, der temporale Rest des ursprünglichen Lides ist an einigen Zilien kenntlich, der äussere Lidwinkel ist völlig normal, durch den Rest des Tränenröhrchens erfolgt die Tränenabfuhr prompt, der neugebildete Lidrand ist nur wenig verdickt, auf dem Lidrand selbst sieht man nur am nasalen Drittel eine leichte Vorbuckelung, der transplantierte Knorpel ist deutlich zu fühlen, die Haut ist von ganz normaler Farbe, konjunktival setzt sich der Bindehautrest in einer feinen schrägen Linie von dem neuen Lappen ab, die Naht an der Exzisionsstelle des Wangenlappens ist nur als feine weissliche Linie kenntlich. Der Lidschluss erfolgt vollständig. Ektropium oder gar Ptosis ist nicht vorhanden.

Fall II.

Frau P. B., 63 J. alt. Es handelt sich um das oben beschriebene Karzinom der Meibomschen Drüsen. Wegen des Befallenseins der ganzen Liddicke und der scheinbaren Ausdehnung auf die ganze Lidlänge wird die Exstirpation des ganzen Lides und dessen Ersatz nach Büdinger beschlossen.

Zunächst wird von der Helixvorderfläche der Hautknorpellappen entnommen und so hergerichtet, dass die Haut den Knorpel allseitig um ca. 2—3 mm überragt. Sodann wird der Tumor soweit im Gesunden exstirpiert, dass nasalwärts das Tränenröhrchen und temporalwärts noch ein kleines Stück des Oberlides mit entfernt wird. Hierauf wird aus der Wangenhaut ein gestielter Lappen gebildet und dann zunächst der Hautknorpellappen in der Gegend der unteren Uebergangsfalte durch 10 feine Seidennähte mit der Konjunktiva vereinigt. Der Knorpellappen steht jetzt sehr gut vertikal, liegt dem Bulbus an und wird jetzt am Lidrandteil mit dem Wangenhautlappen vereinigt. Schluss der Gesichtswunde durch horizontale Nähte und Adaptierung an die Nachbarschaft. Das neugebildete Lid ist schliesslich etwas überschüssig, aber in guter Stellung. Die Ohrwunde wird durch 4 Suturen geschlossen und die Deformität des Ohres später durch die Kopfhaare verdeckt.

Da sich bei der Untersuchung des Tumors ergibt, dass die Geschwulststränge sich bis dicht an den unteren Exzisionsrand erstrecken, wird zwei Tage nach der ersten Operation in ganzer Länge des Unterlids noch ein mehrere Millimeter breiter Streifen der stehengebliebenen unteren Lidpartie aus dem Bett des Hautknorpellappens entfernt. In der Folge schreitet die Heilung aber ungestört vorwärts, eine Nekrose tritt nicht ein und die Patientin wird schliesslich mit gut stehendem völlig schlussfähigem Unterlid entlassen.

Nun nach $1^1/_2$ Jahren zeigt sich die Patientin wieder (s. Abb. 2). Das neugebildete Lid liegt dem Bulbus nicht an, man sieht vielmehr unter dem Limbus corneae noch mehrere Millimeter der Sklera. Ein Konjunktivalsack besteht infolgedessen fast gar nicht, der äussere Lidwinkel ist abgerundet, am inneren Winkel liegt die Karunkel in etwas entzündetem Zustand frei zutage, der Lidrand ist stark verdickt. Doch ist im übrigen der Lidrand wenig gewulstet, der Lidschluss vollständig und Beschwerden sind nicht vorhanden. Nekrose war wie gesagt nie eingetreten, der Knorpel ist im Lid deutlich zu fühlen.

Fall III.

Karzinom des rechten Oberlids. Totalplastik mit gestieltem Stirnschläfenlappen und Mundschleimhauttransplantation.

Frau M. H., 65 J. Angeblich nach einer oberflächlichen Verletzung hatte sich

am r. Oberlid ein immer grösseres Geschwür gebildet, das nach einem halben Jahre exzidiert wurde. Da keine Heilung eintrat, wurde die Patientin ca. $^3/_4$ Jahr später der Klinik überwiesen. Es fand sich in der temporalen Gegend des oberen Orbitalrandes ein tief ulzeriertes pfennigstückgrosses Neoplasma mit derb infiltrierten Rändern und teilweiser Adhärenz am knöchernen Orbitalrand. Die untere Hälfte der exulzerierten Partie ist mit dicken Borken belegt. Nach dem nasalen Rand der Geschwulst zu ist das Oberlid zeltförmig nach oben eingezogen. Dieser Zustand machte eine grössere plastische Operation nötig.

Zunächst wird aus der ganzen Breite der Unterlippe ein vom Lippenrand bis zu den Zähnen reichender Schleimhautlappen entnommen. Die Wunde wird durch Herbeiziehung der benachbarten Schleimhaut und unter sorgfältiger Versorgung des Fettgewebes mit Katgut geschlossen. Hierauf wird ein genügend grosser Hautlappen in der Stirnschläfengegend über dem rechten Auge umzeichnet, orbitalwärts und gegen die Stirnmitte so abgetrennt und nach oben präpariert, bis er umgekehrt auf die Stirn zurückgeklappt werden kann. Hier wird er durch drei Nähte an der Kopfschwarte fixiert. Nach der Blutstillung wird die Wundfläche des Lappens mit der Mundschleimhaut bepflanzt und diese, sorgfältig vom Bindegewebe befreit, mit feinsten Seidennähten an ihm fixiert. Auf diese Weise ist in einer Höhe von $1^1/_2$ cm und in ganzer Länge eine Schleimhautbedeckung der künftigen Lidhinterfläche erreicht. Das Bett des Stirnlappens wird mit aus dem Oberarm entnommenen Thierschschen Läppchen gedeckt.

Nachdem in den nächsten Tagen noch zahlreiche feine Blutungen aus dem Stirnlappen erfolgt waren, heilt die transplantierte Lippenschleimhaut gut an und nach zwei Wochen wird nun zum Ersatz des Oberlides selbst geschritten.

Nach sorgfältiger Reinigung der Umgebung wird das ganze Oberlid weit im Gesunden exstirpiert und dabei der Schnitt über der Augenbraue sofort bis aufs Periost geführt. Dieses reisst beim Abhebeln etwas ein; der Tumor reicht bis dicht an den Knochen, ohne ihn selbst aber zu erreichen; doch wird in ganzer Länge der obere Orbitalrand abgemeisselt unter Schonung der Stirnhöhle und Trochlea und das orbitale Fettgewebe blossgelegt, das sich aber als vom Tumor freigeblieben erweist.

Nun wird der Stirnlappen auch oben abgelöst und so mobilisiert, dass er sich ohne Spannung in den Defekt einfügen lässt, mit seinem oberen Rand am unteren seines einstigen, jetzt nach Tiersch bepflanzten Bettes, sowie am inneren Lidwinkel fixiert.

Der grösste Teil des Lappens behält in der Folge ein befriedigendes Aussehen. Nur seine nasale Partie ist schwarzblau, stark durchblutet, klärt sich aber in den nächsten Tagen bis auf die innerste Ecke, wo unter ständiger schleimig-eitriger Sekretion ein kleiner Defekt entsteht. Gleichzeitig kontrahiert sich der ganze Lappen ziemlich stark, so dass er eine immer bessere Stellung erhält und schliesslich eine Lidspalte von mehreren Millimetern Höhe frei wird. Da aber der Reizzustand des Auges (der nacheinander zu zwei kleinen Infiltraten am Hornhautrand geführt hatte, ohne dass sich im Sekret Bakterien nachweisen liessen), nicht zurückgeht, so wird, vornehmlich auch zur Besserung des inneren Lidwinkels, das Unterlid durch einen Schnitt wie bei der Tränensackexstirpation am inneren Winkel losgelöst, nach oben gezogen und so mit dem neugebildeten Oberlid in enge Verbindung gebracht. Es entsteht auf diese Weise eine schräge enge Lidspalte, die fast vollständig geschlossen werden kann.

Nunmehr geht die Sekretion zurück und die Patientin kann bald darauf entlassen werden. Die Lidspalte ist jetzt beim Blick geradeaus mehrere Millimeter weit, so dass das Sehen nicht behindert wird; sie kann auch bis auf 2 mm geschlossen werden und der Bulbus weicht dabei so weit nach oben, dass die Kornea vollständig bedeckt ist.

Ein Jahr später ist der Zustand im ganzen derselbe. Das untere Lid steht normal, der untere Tränenpunkt liegt dem Bulbus an; von dem neugebildeten Oberlid ist das untere nasale Ende nicht angewachsen, so dass hier eine freie Ecke entsteht, die mit gelblichen Borken bedeckt ist. Es besteht ein ziemlich starker Reizzustand, mit schleimig eitriger Sekretion; die Hornhaut ist in toto pannös verändert und allseitig vaskularisiert, ihr unterer Rand ist beim Schluss des Auges eben noch in der Lidspalte sichtbar. Beim Blick geradeaus ist die Lidspalte so weit, dass das Sehen bei klarer Hornhaut nicht behindert wäre. Auf der Stirn ist das einstige Bett des gestielten Lappens noch deutlich zu sehen, ohne dass die Vernarbung und leichte Pigmentierung eine wesentliche Entstellung verursachen würde. Der Lappen selbst ist so weit geschrumpft, dass er dem Bulbus gut anliegt; seine Farbe zeigt nichts Abnormes, auch die Dicke des neuen Lides übertrifft wenig die eines normalen. Eine Lidfalte besteht natürlich nicht. Beim Abheben des Lides mit dem Desmarresschen Halter sieht man in einen sehr geräumigen Konjunktivalsack, der bis auf eine kleine Ulzeration nahe dem nasalen Winkel des Fornix völlig mit gut aussehender Schleimhaut bedeckt ist. Eine Kommunikation des kleinen Ulkus mit der Stirnhöhle ist nicht vorhanden, dagegen findet man dicht neben ihm in einer Falte versteckt — eine Sutur, die merkwürdigerweise die ganze Zeit über hier verweilt und wohl die Quelle der chronischen Entzündung abgegeben hatte. Mit der Hornhautveränderung hat sie aber nichts zu tun, dazu liegt sie viel zu hoch und versteckt.

Epikrise. Das Resultat der beiden Plastiken nach Büdinger ist ein verschieden gutes und es ist sehr lehrreich, den Gründen nachzugehen, die im zweiten Fall einen vollen Erfolg unmöglich machten, während im ersten, trotz anfänglicher Knorpelnekrose, der Ersatz des Unterlides zur vollen Zufriedenheit ausgefallen ist.

Drei Umstände wirkten bei der Patientin P. B. auf das neue Lid ein, die im andern Fall sämtlich fehlten. Erstens wurde noch ein kleines Stück des Oberlides mit entfernt; dadurch ging der Canthus externus als spitzer Winkel verloren, der Uebergang vom oberen zum unteren Lid rundete sich ab. Zweitens verlor das neugebildete Lid in der Mitte durch die nachträgliche Exzision einen Teil seiner Stütze und neigte deshalb zum Umsinken nach vorn, was durch narbige Schrumpfung wohl noch begünstigt wurde. Endlich musste das untere Tränenröhrchen mit entfernt werden, das Lid verlor also auch hier einen Stützpunkt. Der Verlust des Tränenröhrchens als ableitendes Organ ist wohl weniger schwerwiegend, wie man von den Tränensackexstirpationen her weiss, zudem blieb ja das obere funktionstüchtig, doch gibt die Patientin geringfügiges Tränen und gelegentliches leichtes Brennen an, sodass man doch annehmen darf, dass sie öfters in diesem Auge gewischt hat, wodurch natürlich die Neigung zu Ektropium nur verstärkt werden konnte.

Dergleichen das Resultat verschlechternde Umstände lassen sich manchmal nicht vermeiden. Am ehesten vielleicht, wenn man gezwungen ist, den Canthus externus zu opfern, das Herabsinken des temporalen Lidtteiles durch Entnahme des gestielten Lappens aus der

Schläfengegend, statt aus der Wange. Zeigt sich, obgleich man annehmen durfte, im Gesunden operiert zu haben, dass der Tumor bis an den Exzisionsrand heranreicht, so wird man eine etwaige Verschlechterung des Resultats lieber in Kauf nehmen, als die Möglichkeit eines Rezidivs, das viel sicherer alle Mühe vergeblich machen würde. Wichtig ist es auch, bei Neigung zu Konjunktivitis die Patienten öfters wieder zu bestellen, um einem traumatischen Ektropium entgegenwirken zu können, aber dem entziehen sich die Patienten nur zu oft.

Aus der neueren Literatur sind noch einige Arbeiten über Totalplastik des Unterlids nachzutragen. Moretti (64) ersetzte die Bindehaut des unteren Lides und der unteren Uebergangsfalte einerseits durch Verschiebung der Augapfelbindehaut, andererseits mittels eines gestielten Bindehautlappens, den er der oberen Uebergangsfalte entnahm. Wicherkiewicz (90) schloss einen fast völligen Defekt des Unterlids durch einen Brückenlappen aus der ganzen Dicke des Oberlids, also durch eine Modifikation der Landoltschen[1]) Verfahren und erhielt vollständige Schlussfähigkeit; Ektropium war auch nach einem Jahr nicht eingetreten. Endlich hat Köllner (50) ein Verfahren angegeben, das ebenfalls teilweise das Oberlid benützt. Er machte 2 mm über und parallel zum Oberlidrand auf der Konjunktivalseite einen Einschnitt, der bis durch den Tarsus ging. Auf beide Enden setzte er ähnliche senkrechte Schnitte bis zum Fornix. Der so umzeichnete aus Bindehaut und Tarsus bestehende Lappen wird sodann bis in den Fornix von der Haut abpräpariert, nach unten gezogen und mit seinem unteren Rand in den Unterliddefekt eingenäht. Die vordere runde Fläche wird mit Läppchen nach Thiersch bedeckt. Nach 8 Tagen wird die Brücke durchgeschnitten. Die Vorteile des Verfahrens, das in zwei Fällen bei rascher Heilung guten kosmetischen Erfolg ergab, sind folgende: Die Verwendung des Tarsus verbürgt eine sichere Stütze; die Bindehaut wird wieder durch Bindehaut ersetzt; der Lidrand des Oberlids bleibt unverletzt; durch Verwendung Thierschscher Läppchen werden Narben in der Umgebung vermieden; die Schrumpfung der verwendeten Gewebe verhindert die Entstehung eines Ektropiums. Aehnlich hatte schon früher Ischreyt (47) das hintere Blatt des mitten durch Lidrand und Tarsus gespaltenen Oberlids verwendet.

Endlich ist noch ein Ereignis zu erwähnen, das schon häufig den Erfolg einer Büdingerschen Plastik gefährdet, ja vernichtet hat: die Nekrose des Knorpels. So hat Hesse (l. c.) nach nekrotischer Abstossung des transplantierten Knorpels ausgedehnten Hornhautzerfall, Irisprolaps und fast totales Symblepharon des neugebildeten Lides mit

[1]) s. Czermak-Elschnig.

dem Bulbus gesehen. Günstiger verlief, trotz Konjunktivitis mit schleimig eitriger Sekretion, der Fall von Kraus (52), der einen beiderseits samt Haut exzidierten Ohrknorpellappen benützt hatte. An der temporalen Nahtstelle des Lidrandes entstand eine kleine Nekrose, die ein kleines Kolobom hinterliess, doch wurde dadurch das Resultat nicht wesentlich gestört. Kraus führt die Nekrose auf Pinzettendruck mit nachfolgender Infektion zurück, ähnlich wie sich Büdinger (l. c.) die kleine Nekrose in seinem zweiten Fall durch zu nahe Lage zweier Nähte entstanden denkt. Auch in unserem ersten Fall trat eine solche Nekrose des nasalen Knorpelendes ein, ohne dass sich eine Ursache dafür angeben lässt. Heilen solche Stellen doch noch ab, so kann die damit verbundene Verkürzung des Lides sogar einem Ektropium entgegenwirken.

Mikroskopische Untersuchungen an solcherart verpflanztem Knorpel hat Meisner (60b) angestellt. Er fand den Knorpel, wo er vom Perichondrium bedeckt war, normal, an den freien Stellen wird er in geringem Masse resorbiert und durch wucherndes Bindegewebe ersetzt. Im Innern rücken die Knorpelzellen überall etwas zusammen, so dass das transplantierte Stück zwar im ganzen etwas kleiner wird, seine äussere Form und histologische Struktur aber erhalten bleiben. Meisner bespricht auch das Verhalten des Knorpels bei den verschiedenen Modifikationen der Büdingerschen Methode.

Kumagai (55) fügt den bisherigen Modifikationen der Büdingerschen Plastik noch eine weitere von Komoto benützte hinzu und berichtet über zwei nach derselben operierten Fälle. Er konnte ebenfalls ein nachträglich exzidiertes Knorpelstückchen mikroskopisch untersuchen und fand den vorn und hinten in verschiedener Höhe von Haut befreiten Knorpel selbst hochgradig verändert: Die Knorpelzellen waren vakuolisiert und resorbiert worden, die Grundsubstanz hyalin degeneriert, das Knorpelstückchen zum grossen Teil durch auf dem Wege der Knorpelzellen eingedrungene Bindegewebszüge ersetzt. In beiden Fällen war der transplantierte Ohrknorpelhautlappen ziemlich hochgradig geschrumpft, wodurch aber das Endresultat nicht beeinträchtigt wurde. Am meisten empfiehlt er schliesslich die Büdingersche Originalmethode oder die Knappsche Modifikation, weil die ausgedehnte Bedeckung mit durchblutetem Gewebe vorn resp. hinten die beste Ernährung des Knorpellappens gewährleistet. Erst an zweiter Stelle empfiehlt er die technisch einfacheren Verfahren von Müller und Komoto (Knorpellappen beiderseits samt Haut exzidiert), die zwar auch gute Resultate zeitigen, aber mehr zu Schrumpfung und Knorpeldegeneration Veranlassung geben. Jedenfalls darf aus Furcht vor Schrumpfung der Ersatzlappen nicht zu gross genommen werden, da sonst um so eher die Ernährung leidet.

Schwieriger noch als die Totalplastik des Unterlids gestaltet sich die Operation, wenn es sich darum handelt, ein ganzes Oberlid zu ersetzen. In der Literatur sind die Angaben hierüber sehr spärlich, was darauf schliessen lässt, dass die Erfolge, wo nicht überhaupt die Orbita primär geschlossen wurde, keine sehr ermutigenden waren. Czermak-Elschnig (24) geht nur ganz kurz auf die Totalplastik des Oberlids ein und empfiehlt hierfür das Verfahren von Eversbusch (gestielter Stirnhautlappen mit Schleimhaut- oder Epidermisbepflanzung) oder eine Modifikation des von Landolt für das Unterlid angegebenen Verfahrens (Spaltung des gesunden Lides mit Verschiebung eines Blattes und Bildung einer neuen Lidspalte in demselben). Auch die Operationslehre von Haab (40) beschränkt sich auf die Unterlidplastik. Moretti (65) entnahm den gestielten Hautlappen dem mittleren Abschnitt der Stirn, Hegner (41a) und Kraus (52) wandten mit gutem Erfolg die Büdingersche Methode an.

Die Schwierigkeiten ergeben sich ohne weiteres aus der komplizierten Funktion des Oberlides. Da der Levator palpebrae fehlt, so ist ein ergiebiges Oeffnen der Lidspalte nicht mehr möglich, das Lid muss also so niedrig genommen werden, dass beim Blick geradeaus oder wenigstens beim Heben des Kopfes das Sehen einigermassen ermöglicht wird. Andererseits muss es beim Lidschluss die Kornea schützen. Um dies zu erreichen, werden in der Regel Nachoperationen kaum zu umgehen sein. Man wird also den Stirnlappen, der ohnedies stark schrumpft, zunächst möglichst gross wählen. Dies hat aber seine Grenze darin, dass ein grosser Lappen mit schmalem Stiel leicht in seiner Ernährung Not leidet. Dies zeigt sich, z. B. in unserem Fall, sobald der Lappen bei der Hauptoperation auch an seiner zweiten Längsseite losgetrennt wird: die blaue Verfärbung des freien Endes, die man an frei transplantierten Schleimhautstückchen so gerne sieht, ist ein ominöses Zeichen der Gefässschädigung, die dem Blut den freien Austritt ins Gewebe gestattet und nur zu leicht fällt ein solcher Lappen der Nekrose und Vereiterung zum Opfer. Hat man die Basis möglichst breit gemacht und jede Spannung vermieden, so kann der Lappen sich allerdings auch wieder erholen, wie es in unserem Fall geschah, wo nur die am weitesten distal gelegene Ecke nicht anheilte. Auch alle Nähte müssen mit besonderer Vorsicht angelegt werden; man darf sie nicht zu dünn nehmen und vor allem nicht zu straff anziehen, da sie sonst sehr leicht durchschneiden.

Die Bepflanzung der Wundfläche des Lappens geschieht am besten mit Mundschleimhaut; sie steht in nächster Nähe des Operationsfeldes und in grosser Ausdehnung zur Verfügung, und wenn man bei der Naht der Lippenwunde alle Fettträubchen sorgfältig kappt bzw. versenkt,

so lässt sich auch gut die für den Patienten so lästige Fettzersetzung im Munde vermeiden.

Vor der Schleimhauttransplantation müssen im Stiellappen und seinem Bett, welch letzteres mit Thierschschen Läppchen bedeckt wird, alle Blutungen sorgfältig gestillt werden. Erst dann wird die von allem Bindegewebe gereinigte Schleimhaut aufgelegt und mit einigen Seidensuturen befestigt. Auch wenn in den nächsten Tagen noch kleinere Hämorrhagien stattfinden sollten, heilt sie dann innerhalb 8—10 Tagen, ohne dass man sie von vornherein zu sticheln brauchte, auf dem Hautlappen an. Während dieser Zeit klappt man den Lappen am besten nach oben und befestigt ihn an der Kopfschwarte; er ist dann, unter Protektiv-silk, beim Verbandwechsel besser zu kontrollieren und kann mit seinem Bett nicht mehr verkleben.

Vor der Hauptoperation ist dann die Umgebung besonders gut zu reinigen, da sich in der Zwischenzeit auf ihr Blut und Gewebsflüssigkeit als gute Bakteriennährböden angesammelt haben.

Im Fornix des neuen Bindehautsackes sind die Ränder der Bindehaut und Schleimhaut zu vernähen. Ist der Sack sehr tief, wie es bei grossen Defekten, z. B. bei Abmeisselung des Orbitalrandes und Entfernung eines Teils des Orbitalfettes vorkommt, so muss bei der Nahtentfernung sorgfältig darauf geachtet werden, dass keine Naht zurückbleibt, die später langdauernde Reizzustände verursachen kann. Freilich ist dies oft schwierig, da die Abhebung des eben erst angeheilten Lides mit grosser Vorsicht geschehen muss.

Trotz aller Mühe lässt sich aber meistens eine Schädigung der Hornhaut nicht dauernd vermeiden. Die Tränensekretion wird meist aufgehoben sein durch Entfernung oder Ausschaltung der Drüse, die transplantierte Schleimhaut ist einer genügenden Flüssigkeitsproduktion nicht fähig und die Konjunktiva des Unterlides kann den Bedürfnissen des immer zu einem wenn auch kleinen Teil freiliegenden Bulbus wohl nicht genügen, Traumen aller Art kommen von aussen hinzu, und so wird früher oder später die empfindliche Hornhaut not leiden. Dann ist es noch als günstiger Ausgang zu bezeichnen, wenn die Hornhaut statt zu vereitern sich mit einem Pannus überzieht, der wenigstens die Form und Beweglichkeit des Auges erhält. Wo eine sorgfältige Pflege möglich ist, lässt sich vielleicht auch die Hornhaut besser schützen; da kommt sicher viel auf die Mitarbeit des Patienten an. Im ganzen sind aber die Erfolge nicht sehr ermutigend, und in Fällen, wo das Sehvermögen schon vorher gelitten hat, wird man vielleicht durch ein von vornherein radikales Vorgehen und Verschluss der Orbita, was dem Patienten lange Beschwerden erspart, mehr nützen, als durch die mühsame Erhaltung eines Organes, das ihm doch keine Freude mehr bereiten kann.

Schlusssätze.

Die Geschwülste der Meibomschen Drüsen entsprechen den von den Talgdrüsen der Haut ausgehenden Neubildungen.

Sie sind wie diese Basalzellentumoren und gleichen ihnen in ihrer Genese, feineren Histologie, sowie in ihrer geringen Neigung zu destruierendem Wachstum, Metastasen und Rezidiven vollständig.

Dagegen unterscheiden sie sich von ihnen durch ihre Architektur und klinische Form, entsprechend den besonderen Eigenschaften ihres Mutterbodens.

Sie können rein klinisch mit Chalazien, beginnenden Sarkomen und von anderen tiefen Liddrüsen ausgehenden Tumoren verwechselt werden.

Gegenüber den anderen Lidkarzinomen zeigen sie eine Bevorzugung des Oberlides, dagegen keine Bevorzugung des weiblichen Geschlechtes.

Als zwar langsam aber ohne selbständigen Stillstand weiterwuchernde Gewächse bilden sie eine Gefahr für ihren Träger und sind deshalb radikal zu behandeln.

Alle bisherigen Tumoren dieser Art sind auf chirurgischem Wege entfernt worden; doch kommen auch für sie alle die Methoden in Betracht, die neuerdings gegen Lidtumoren Verwendung finden.

Ist die Entfernung eines ganzen Unterlides nötig, so gibt die Büdingersche Ohrknorpel-Hautlappen-Methode die besten Resultate. Die Totalplastik des Oberlides ist bisher noch mit keiner Methode in befriedigendem Masse zu erreichen.

Literaturverzeichnis.

1. Adamück, Atypische Formen des Lidkarzinoms. Westn. Ophth. 1911. S. 906. Ref. in Arch. f. Augenheilk. Bd. 71. 1912. Lit.-Ber. S. 42.
2. Allaire, Contribution à l'étude du polyadénome ou épitheliome intraglandulaire. Thèse, Paris 1891 (nach Sourdille [83]).
3. Alonso, Consideraciones acerca de agunos casos de blepharoblastica. Ann. di oft. 1908. S. 309.
4. Alt, A case of cystic adenocarcinoma of the lid. The americ. Journ. of Ophth. Bd. 27. 1910. S. 263.
5. Arruga, Tratamiento del cancer par la fulguration a proposito de algunos casos del mismo. Arch. de Oftalm. hisp.-americ. 1909. p. 217.
6. Aschoff, Krönig u. Gauss, Zur Frage der Beeinflussbarkeit tiefliegender Krebse durch strahlende Energie. Münch. med. Wochenschr. Nr. 7 u. 8. 1913.
7. Axenfeld, Geschwülste des Auges (mit Literatur). In: Lubarsch-Ostertag, Ergebnisse der allgem. Pathologie usw. 1895—99.
8. Axenfeld-Brons, Kosmetik in der Augenheilkunde. In: Joseph, Handbuch der Kosmetik. Veit & Co., Leipzig 1912.
9. Baldauf, Ein Fall von Adenom der Meibomschen Drüsen. Inaug.-Dissertation. München 1870.
10. Baquis, La cura jequiritica dell' epithelioma in oftalmologica. Ann. di Ottalm. XL, p. 499. 1911.
11. Bialletti, Beitrag zur Jequirity-Behandlung der Lid-Konjunktivakarzinome. Ann. di Ottalm. 1909.
12. Birch-Hirschfeld, Weiterer Beitrag zur Tarsoplastik nach Büdinger. Zeitschr. f. Augenheilk. Bd. 24, S. 410. 1911.
13. Bock, Adenom der Meibomschen Drüsen. Wiener med. Wochenschr. 1888 Nr. 39. Ausführl. Ref. in Michels Jahresber. 1888, S. 468.
14. Boggi, Un caso di epithelioma della regione oculonasale guarito col Jequirity. Ann. di Ottalm. XL., p. 245.
15. Büdinger, Eine Methode des Ersatzes von Liddefekten. Wiener klin. Wochenschrift. 1902.
16. Byerson, On the use of Radium in ophthalmology. Ophthalmology 1911/12. p. 147.
17. Caan, Zur Behandlung maligner Tumoren mit radioaktiven Substanzen. Münch. med. Wochenschr. 1913, S. 9.
18. Campbell-Posey, Carcinome of the upper lid. Ophth. Rev. 1908, p. 262.
19. Cargill, Rodent ulcer of the right eyelid and nose, part treated by zinc ionisation and part by X-rays. Transact. of the Opht. Soc. of the united Kgdm. 1909. p. 153.
20. Cavara, Contribution à l'emploi du radium dans l'épithélioma des paupières Ann. d'oculist. Vol. 146, p. 256. 1911.

21. Clairmont, Diagnose und Therapie des Basalzellenkrebses. Arch. f. klin. Chir. Bd. 84, S. 98. 1907.
22. Coenen, Zur Histologie und Kasuistik der Hautkrebse. Arch. f. klin. Chir. Bd. 78, S. 800. 1906.
23. Cusner, Cancroïde des paupières guéri par des applications de formol. Soc. belge d'Ophth. 1909.
24. Czermak-Elschnig, Die augenärztlichen Operationen. Bd. I. II. Aufl. 1908.
25. Denti, Jequirity bei der Behandlung des Lidepithelioms. Ann. di Ottalm. 1909. 4.
26. Dor, Epithélioma des glandes Meibomiens. (Soc. des sciences méd. Lyon.) Ref.: Révue générale d'Ophth. p. 520 et Lyon médic. 5. juillet 1896.
27. v. Dungern, Referat über die Krebsfrage. Münch. med. Wochenschr. S. 1782. 1912.
28. Farina, Heilwirkung der Jequirity bei einigen Karzinomfällen. Ann. di Ottalm. 1909. 4.
29. Feruglio, Caso di epithelioma palpebrale guarito col principio attivo del Jequirity. Ann. di Ottalm. XLI, p. 115. 1912.
30. Freund u. Kaminer, Ueber chemische Wirkungen der Röntgen- und Radiumstrahlen in bezug auf Karzinom. Münch. med. Wochenschr. 1913. S. 331 (Ref.).
31. Freund, Ueber eine merkwürdige Wirkung der Radiumstrahlen. Münch med. Wochenschr. 1913. S. 51.
32. Fuchs, Adenom der Talgdrüsen (oder der Meibomschen Drüsen?). v. Graefes Archiv XXIV. 2, S. 158. 1878.
33. Fuchs, Lehrbuch der Augenheilkunde S. 728. 1910.
34. Fumagalli, Beobachtungen über Epitheliomfälle der Lider usw., geheilt durch Jequirity. Ann. di Ottalm. 1909 1 u. 2 u. Arch. di Ottalm. 1909. p. 716.
35. Gabriélidès, Adénome des glaudes de Meibomius. Arch. d'ophthalm. XXX, p. 178. 1910.
36. Garcia, Epithelioma del parpado inferior y ala de la nariz tratado y curado por il radio. Arch. ophth. hisp.-americ. XI, p. 505. 1911.
37. Gosselin, Adenom der Meibomschen Drüsen. Gaz. des hôpitaux. 29. avril 1880 (nach Sourdille [83] S. 180).
38. Grignolo, Di un caso di epithelioma primitivo delle ghiandole di Meibomio. Ophtalmologica I, p. 250. 1909.
39. Grignolo, Azzione della Jequiritina sugli epitheliomi cutanei. Contributo clinico ed anatomico. Ann. di Ottalm. XXXIX, p. 773.
40. Haab, Atlas und Grundriss der Lehre von den Augenoperationen. Lehmanns Atlanten. 1904.
41. Hagenbach, Papillomatöses Karzinom der Stirnhaut und des inneren Augenwinkels. Deutsche med. Wochenschr. 1912, S. 200.
41a. Hegner, Lidplastik nach Büdinger. Naturw.-mediz. Ges. Jena, Nov. 1912. Münch. med. Wochenschr. 1913, S. 159.
42. Henke, Mikroskopische Geschwulstdiagnostik. Jena 1906.
43. Hesse, Ueber das Adenom der Meibomschen Drüsen. Klin. Monatsbl. f. Augenheilk. XLVIII, II. S. 145. 1910.
44. Hirsch, Ueber kombinierte Röntgen-Radiumbehandlung bei Lidkarzinom. Klin. Monatsbl. f. Augenheilk. XLIX, II. S. 201. 1911.
45. Hippel, E. v., Erkrankungen der Lider. In: Axenfeld, Lehrbuch der Augenheilkunde. 3. Aufl. 1912, S. 257.
46. Joseph u. Siebert, Die Röntgenbehandlung in der Dermatologie. Deutsche med. Wochenschr. 1912., S. 68.

47. Ischreyt, Verfahren für den plastischen Ersatz des Unterlides. Münch. med. Wochenschr. 1912 S. 479 u. klin. u. anat. Studien an Augengeschwülsten 1906 (Orig.).
48. Knapp, A case of adenoma of the meibomian glands. Transact. of the americ. ophth. Soc. XXXVII. annual meeting 1901, p. 328.
49. Knipe, Oliver y, A case of epithelioma of the inner palpebral angle. Ophth. Rec. p. 135. 1909 (Röntgenheilung).
50. Köllner, Zur Lidplastik. Berliner ophth. Ges. 13. Juli 1911. Klin. Monatsbl. f. Augenheilk. 1911, II. S. 282 u. 777. — Deutsche med. Wochenschr. 1912. S. 42.
51. Körbl, Röntgenbehandlung der Hautkarzinome, speziell des Basalzellenkrebses; sein histol. Verhalten vor und nach der Behandlung. Arch. f. klin. Chir. Bd. 97, Heft 3. Deutsche med. Wochenschr. 1912, I. S. 727.
52. Kraus, Demonstration einer wegen Lidkarzinom operierten Patientin. (Nürnberger med. Ges. u. Polikl.) Münch. med. Wochenschr. 1911. S. 2309.
53. Krompecher, Der Basalzellenkrebs. Jena 1902.
54. Krückmann, Lidplastik nach Karzinom. (Verein f. wissensch. Heilk. Königsberg 9. Nov. 1908.) Berl. klin. Wochenschr. 1908. S. 2120.
55. Kumagai, Ueber das Schicksal des zur Lidplastik verwendeten Ohrknorpel-Hautlappens. Klin. Monatsbl. f. Augenheilk. 1912. S. 168. (Literatur.)
56. Leopold, Ueber die Behandlung des Karzinoms durch Fulguration durch Dr. Keating Heart. Zentralbl. f. Gynäk. 1908. S. 873.
57. de Litala, Un caso di epithelioma della regione oculo-nasale guarito col Jequirity. Ann. di Ottalm. XL, p. 89. 1911.
58. Manché, Notta sul trattamento incruento dell' epitheliome palpebrale. 1909. Congr. intern. di Oftalm. Napoli, p. 588.
59. Markbreiter, Lidveränderung durch Tragen einer schlecht sitzenden Prothese (Adenom?). Klin. Monatsbl. f. Augenheilk. XLVI, I. S. 637. 1908.
60. Mayeda, Uzohiko, Das Lidkarzinom. Deutschmanns Beiträge zur prakt. Augenheilkunde. Heft 56. 1903.
60a. del Mazo, Epithelioma del parpado inferior y ala de la nariz tratado y curado por el Radio. Arch. de Oftalm. Hisp.-americ. Sept. 1911.
60b. Meisner, Zur Lidplastik mit Hautknorpellappen. Klin. Monatsbl. f. Augenheilkunde XLVIII, II. S. 1. 1910.
61. Michel, J. v., Krankheiten der Lider. In: Graefe-Saemisch, Handbuch der gesamten Augenheilkunde. Bd. V, 2. II. Aufl. 1908.
62. Monthus, Epithélioma palpebrale à type de pseudocholazion. (Soz. d'ophthalm. Paris 3. dec. 1907.) Recueil d'ophth. S. 713.
63. Morestin, Epithélioma de la racine du nez et du grand angle de l'oeil droit etc. Rec. d'ophth. 1908, p. 281.
64. Moretti, Blepharoconjunctivoplastica. Ann. di Ottalm. Bd. 39, S. 560.
65. — —, Blepharoplastica a lembo frontale. S. 544.
66. Nettleship, Glandular tumour of eyelid of somewhat anusual character. Ophth. hosp. Rep. VII, p. 220. 1873.
67. Newcomet, Therapeutische Anwendung der X-Strahlen bei Erkrankungen des Auges. The opht. Rec. 4. 1907.
68. Nobile, Due case di epithelioma cutaneo delle palpebre e del naso guarito col principio attivo de Jequirity (metodo Rampoldi). Ann. di Ottalm. XXXIX, p. 685. 1910.
69. Pause, Ein Fall von Adenom der Meibomschen Drüsen. Klin. Monatsbl. für Augenheilk. XLIII, I. S. 88. 1905.

70. Petersen, Ueber den Bau der Karzinome. Beiträge z. klin. Chir. XXXII. 1902.
71. Poulard, Epithélioma de la paupière traité et guéri par la Radium. Arch. d'Ophth. 1910. S. 146.
72. Rampoldi, Therapeutische Wirkung des Jequirity in einigen Krebsfällen. Ann. di Ottalm. 1909. 1 u. 2.
73. Ribbert, Die Entstehung des Karzinoms. Bonn 1907.
74. Ribbert, Das Karzinom des Menschen. Bonn 1911.
75. Rumschewitsch, Zur Onkologie der Lider. Klin. Monatsbl. f. Augenheilk. XXVIII, S. 407. 1890.
76. Salzmann, Beiträge zur Kenntnis der Lidgeschwülste. Arch. f. Augenheilk. XXII, S. 292. 1891.
77. Scalinzi, Epitheliom, von den Meibomschen Drüsen ausgehend (s. Uzohiko Mayeda [60] S. 92).
78. Schick, Die Krebsbehandlungsmethode Dr. Zellers. Wien. med. Wochenschr. 1912. Nr. 48. Münch. med. Wochenschr. 1913. S. 97.
79. Schimanowsky, Frische Resultate von Lidkrebsbehandlung mit Radiofor. Westn. Ophth. 1911. S. 696.
80. de Schweinitz, Epithelioma simulating ulcerated Meibomian cyst. Transact. Of the americ, opht. Soc. 1894.
81. Smirnow, Primäres Karzinom der Lidbindehaut. Klin. Monatsbl. f. Augenheilk. 1911. I. S. 108 u. 525.
82. Snell, Carcinoma of the orbit, originating in a Meibomian gland. (Opht. Soc. of the United Kgdm.) Opht. Rev. Bd. 27, S. 94 u. Transact. of the United Kgdm. XXVII, 144. 1908.
83. Sourdille, Contribution à l'étude de l'Epithelioma primitif des glandes Meibomiens. Arch. d'ophth. XIV, S. 179. 1894.
83a. Theilhaber, nach versch. Referaten der Münch. u. Deutsch. med. Wochenschr. 1912.
84. Thiersch, Der Epithelialkrebs namentlich der äusseren Haut. 1865. (Nach Mayeda [l. c.].)
85. Tischner, Ueber Röntgentherapie bei Lidkarzinom. Klin. Monatsbl. f. Augenheilkunde 1911, I. S. 477.
86. de Vincentiis, Adenoma dell ghiandole di Meibomio in via di trasformazione in cancroide. Rendiconto della Soc. ottalm. ital., p. 44. 1887.
87. Virchow, H., Mikroskop, Anatomie des Lidapparats. In: Graefe-Saemisch, Handbuch der gesamten Augenheilkunde: Bd. I, 1. Kap. II, II. Aufl. 1908.
88. Vossius, Lehrbuch der Augenheilkunde. 1898.
89. Wadsworth, An adenoma of the Meibomian glands. Transact. of the americ. opht. Soc. XXXI. ann. meeting New London 1895, p. 333.
90. Wicherkiewicz, Autoblepharoplastik nach eigener Methode. Post. ocul. Juni 1910 (poln.).
91. Widmer, Neuere Erfolge und Erfahrungen aus der Heliotherapie. Münch. med. Wochenschr. 1909. S. 2000.
92. Wood, A case of pigmented adenoma of the lower lid. Opht. Rec. p. 610. 1901.
93. Zeller, Behandlung und Heilung von Krebskranken durch innerlich und äusserlich angewendete medikamentöse Mittel. Münch. med. Wochenschr. 1912. Nr. 34 u. 35.

Lebenslauf.

Ich, Richard Scheerer, bin geboren am 29. Juni 1887 zu Tuttlingen in Württemberg, ev. Konfession; ich besuchte die Volks- und Lateinschule in Tuttlingen, hierauf das Eberhard-Ludwigs-Gymnasium in Stuttgart, wo ich im Sommer 1906 die Reifeprüfung bestand. Nach Absolvierung des ersten Teiles meiner aktiven Dienstzeit bezog ich im Sommer 1907 die Universität München und besuchte im Lauf meiner medizinischen Studien auch die Universitäten in Tübingen, Berlin und Freiburg i. B. Die ärztliche Vorprüfung bestand ich im Sommer 1909 in München, die Hauptprüfung im Frühjahr 1912 in Freiburg. Hierauf war ich 8 Monate an der Augenklinik in Freiburg als Medizinalpraktikant tätig; für den Rest des praktischen Jahres siedelte ich an die innere Abteilung des städtischen Katharinen-Hospitals in Stuttgart über.

Am Schluss dieser Arbeit angelangt, ist es mir eine angenehme Pflicht, meinem verehrten Lehrer, Herrn Geh. Rat Axenfeld für die Ueberlassung der Arbeit, das Interesse, das er ihrem Fortschreiten entgegengebracht hat, sowie für die Uebernahme des Referates meinen besten Dank auszusprechen.

Fig. 1.

Fig. 2.

Fig. 3.

Scheerer, Die Geschwülste der Meibomschen Drüsen.

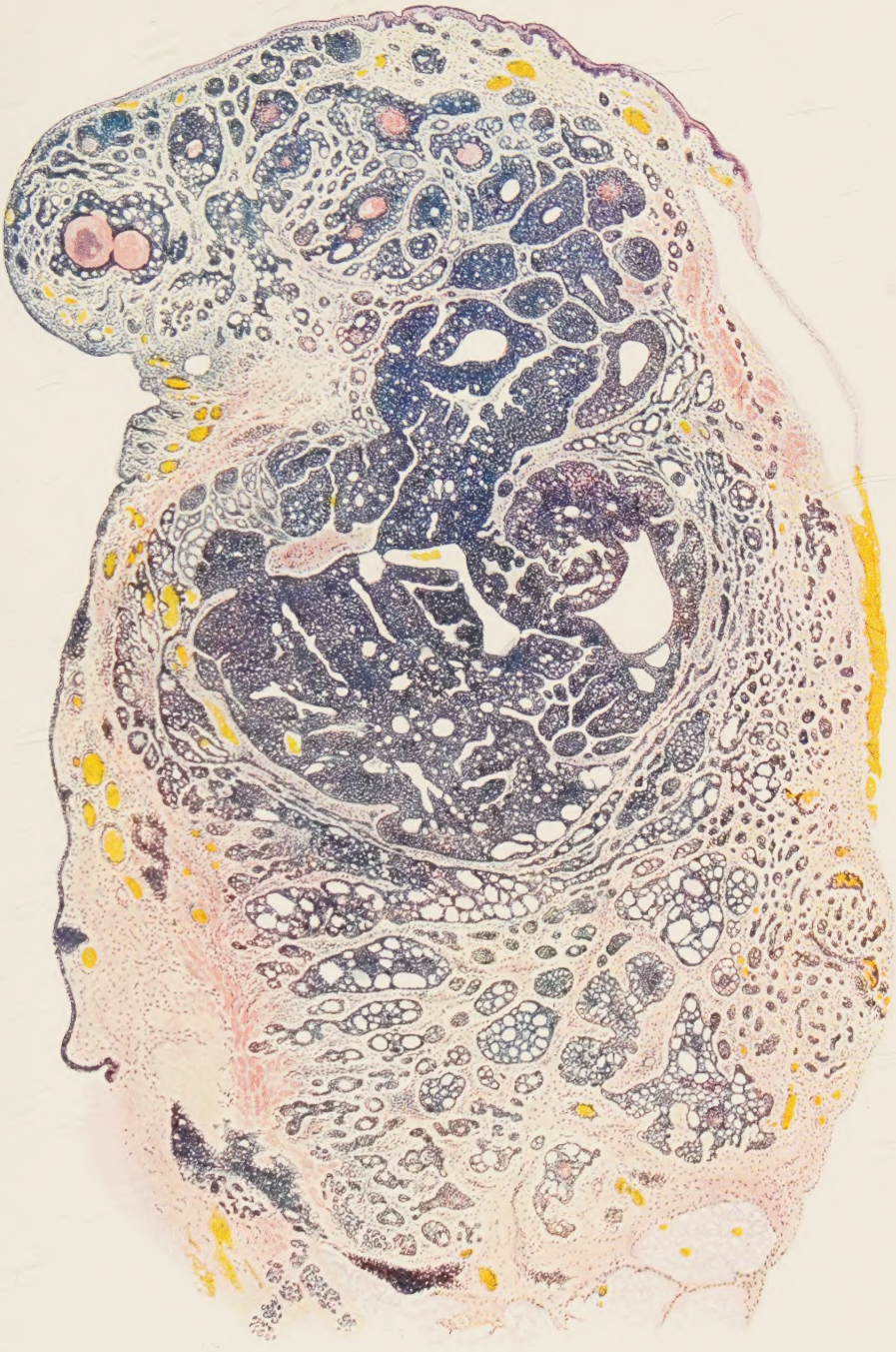

Scheerer, Die Geschwülste der Meibomschen Drüsen.